OVAIO e Follicologenesi (Mammiferi)

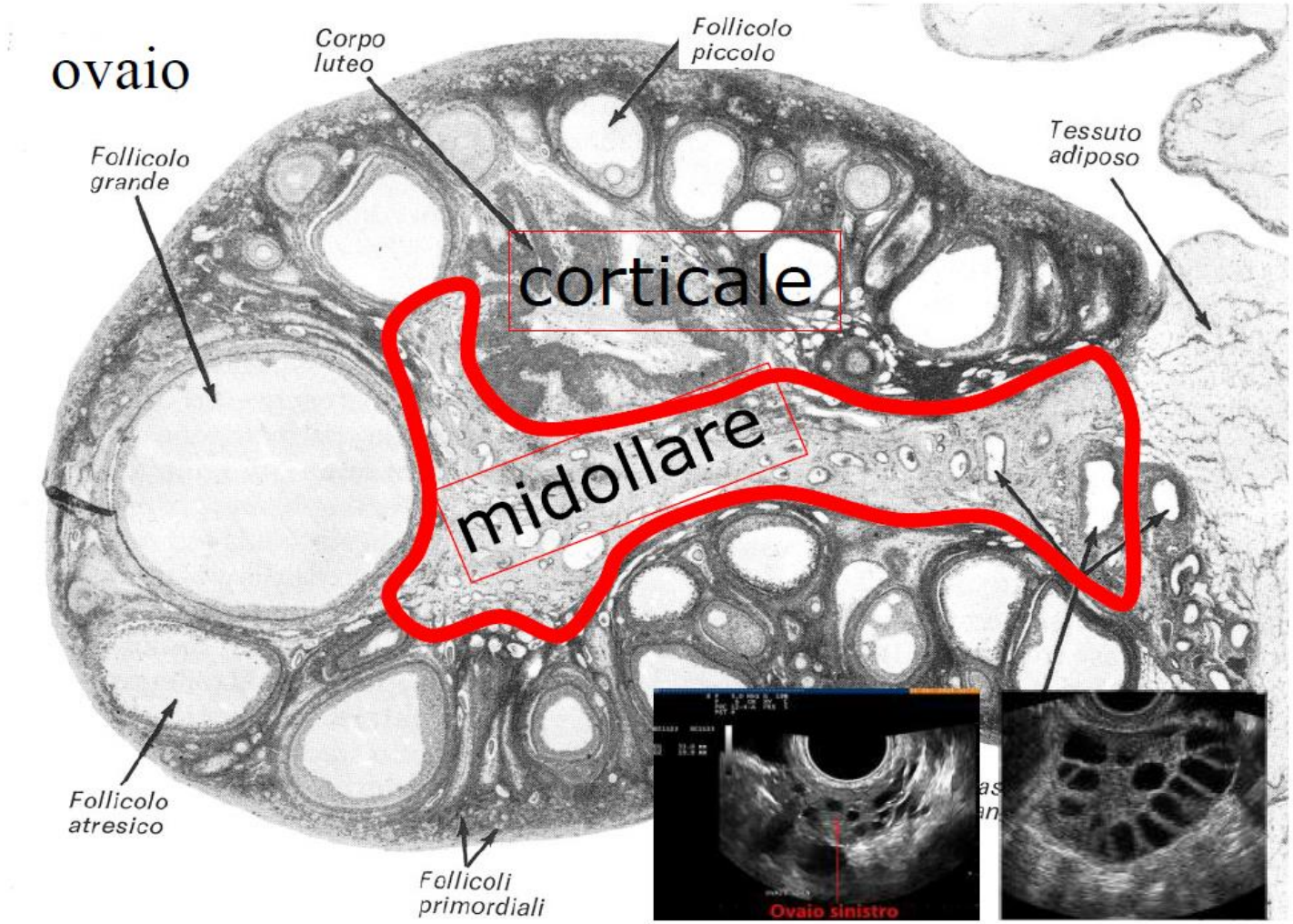

Tappe maturative del follicolo

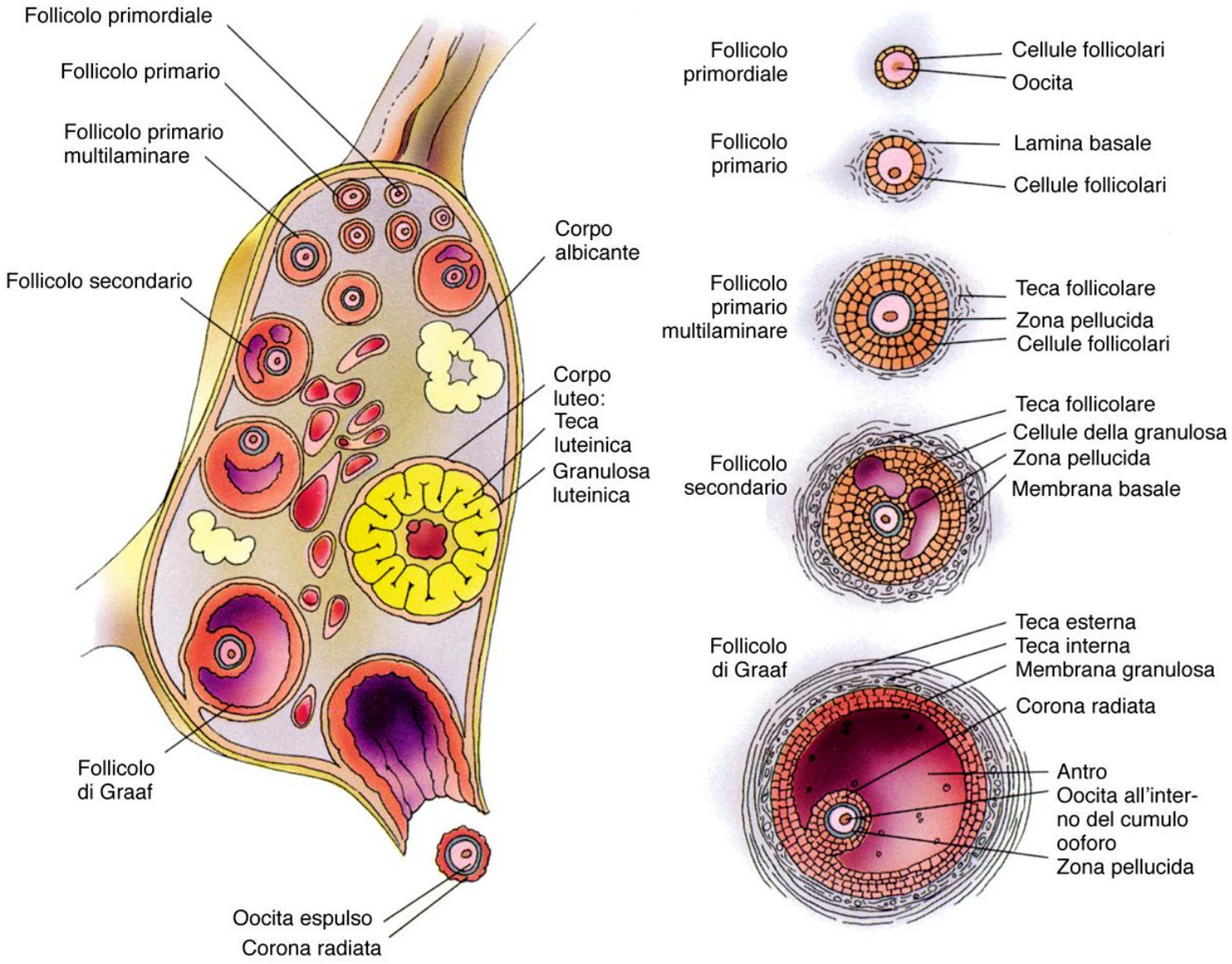

Follicologenesi del mammifero

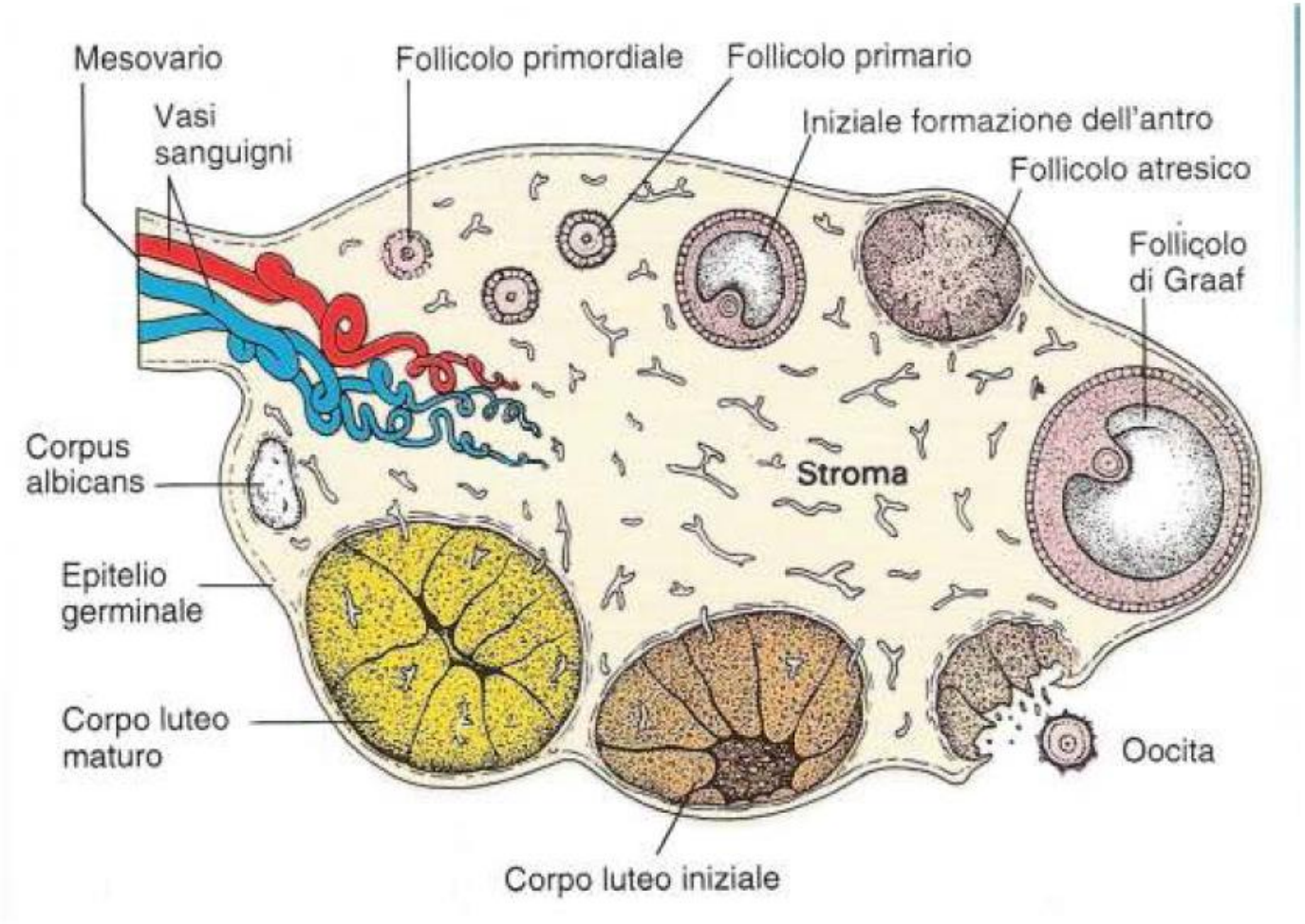

Come cambia l’ovaio durante la vita di una donna

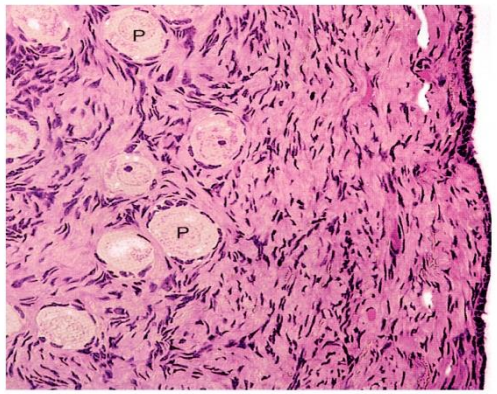

Ovarian cortical tissue

- age

10-year-old

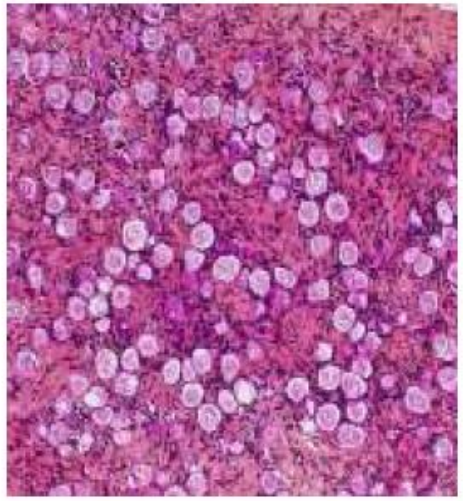

20- year-old

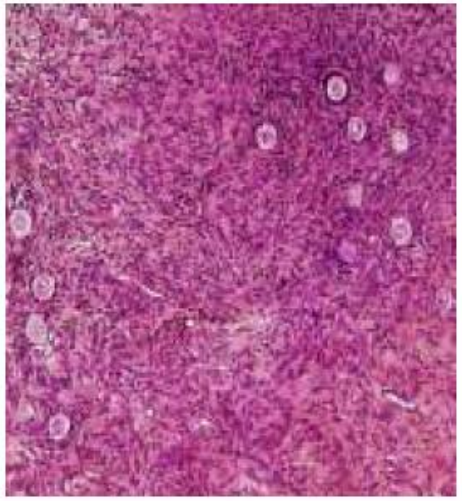

30-year-old

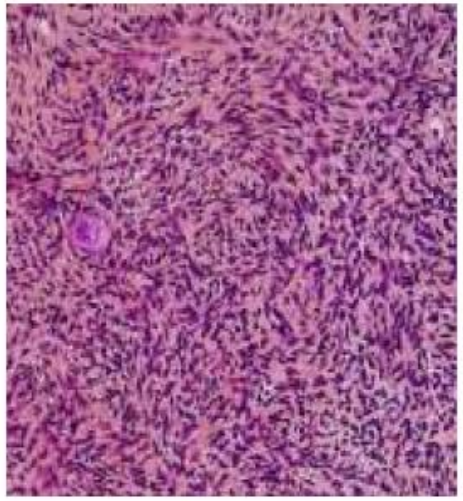

FOLLICOLO PRIMORDIALE

Tappe maturative del follicolo

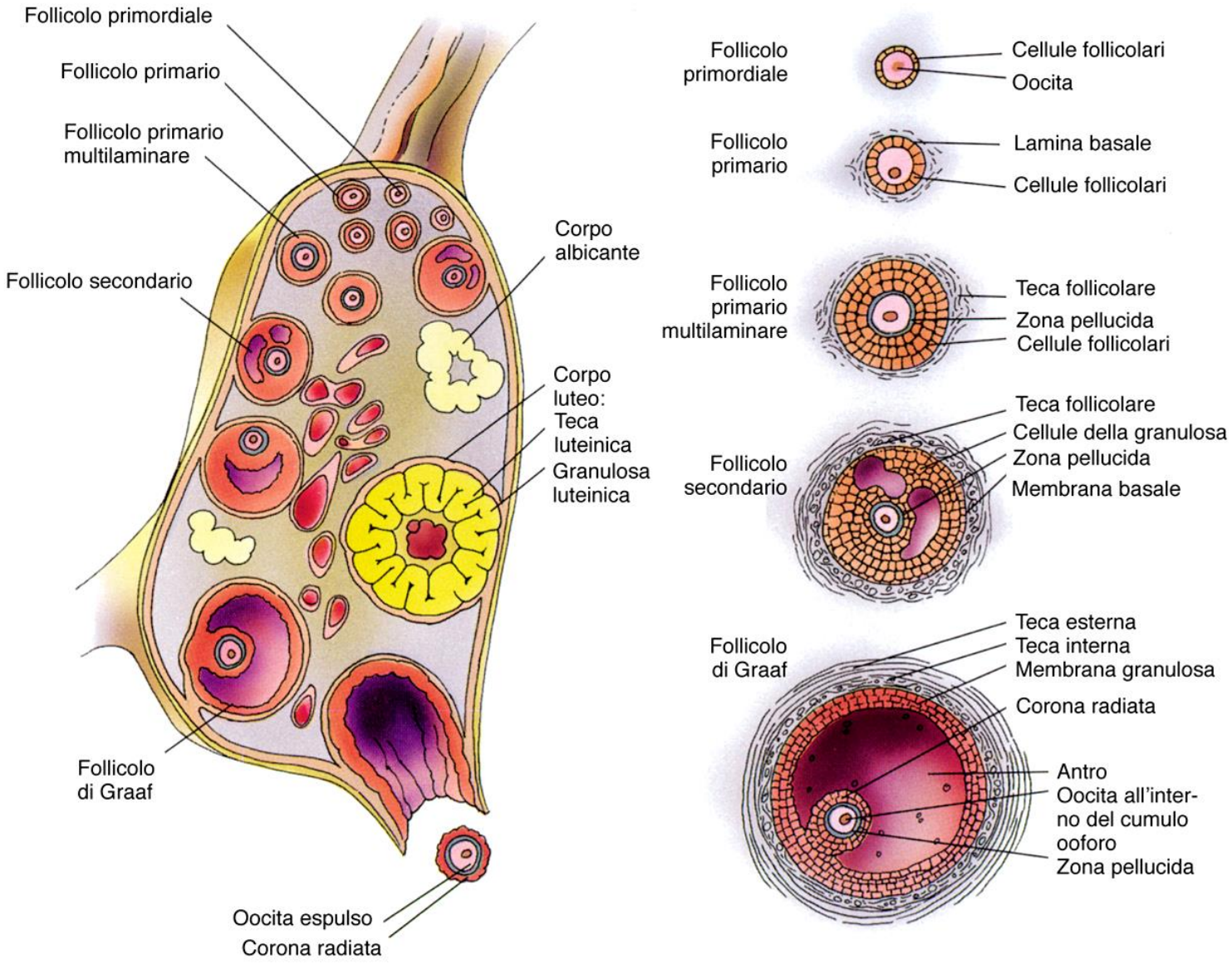

FOLLICOLO PRIMARIO e PRIMARIO MULTILAMINARE

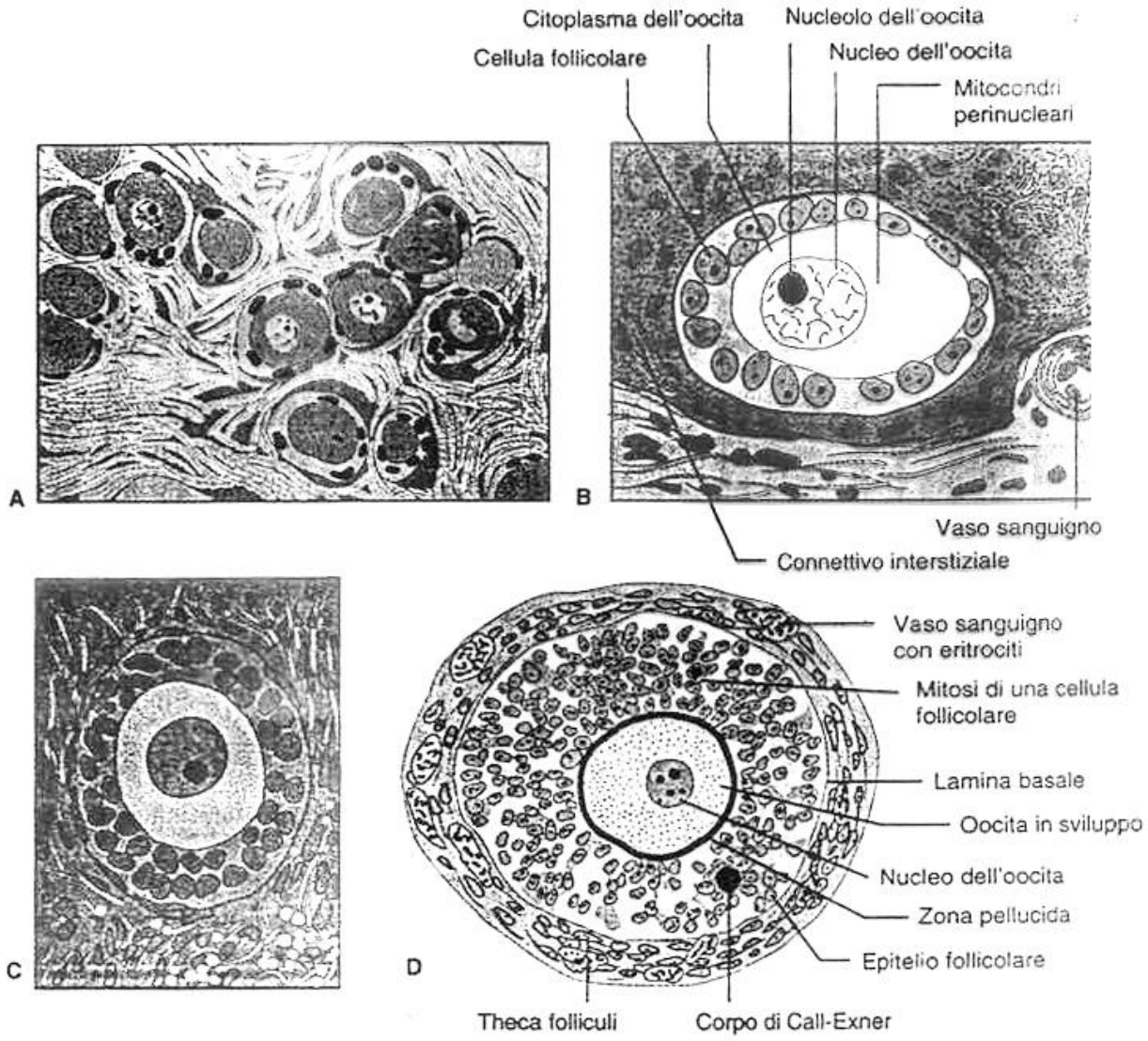

Stadi successivi nello sviluppo di un follicolo ovarico. A, *Follicoli primordiali. Notare il grande oocita circondato da uno strato pavimentoso di cellule follicolari.* B, *Follicolo primario (unilaminare). Ad un precoce stadio di accrescimento il follicolo si ingrandisce e l'epitelio diventa cubico.* C, *Follicolo primario (bilaminare). Notare la stratificazione dell'epitelio cubico che circonda l'oocita.* D, *Follicolo primario avanzato (multilaminare). Questi follicoli mostrano un epitelio follicolare multistratificato (granulosa), uno strato tecale ben definito ed un grande oocita con una evidente zona pellucida.*

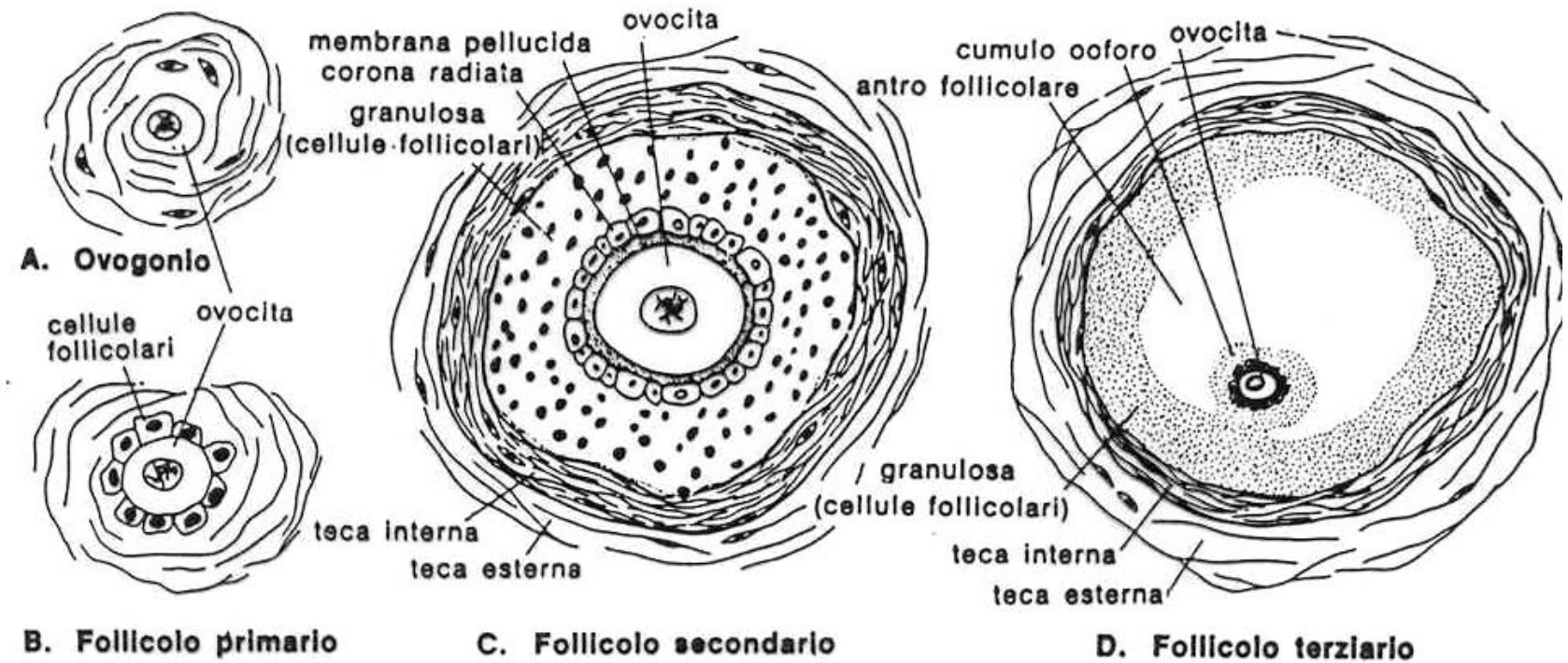

Sviluppo del folicolo di Graaf. A, ovogonio incluso nel tessuto connettivo ovarico. B, follicolo primario: l'ovogonio è circondato da uno strato di cellule follicolari. C, follicolo secondario: formazione della granulosa (ad opera delle cellule follicolari) e delle teche (di origine connetivale). D, follicolo terziario: formazione della cavità follicolare.

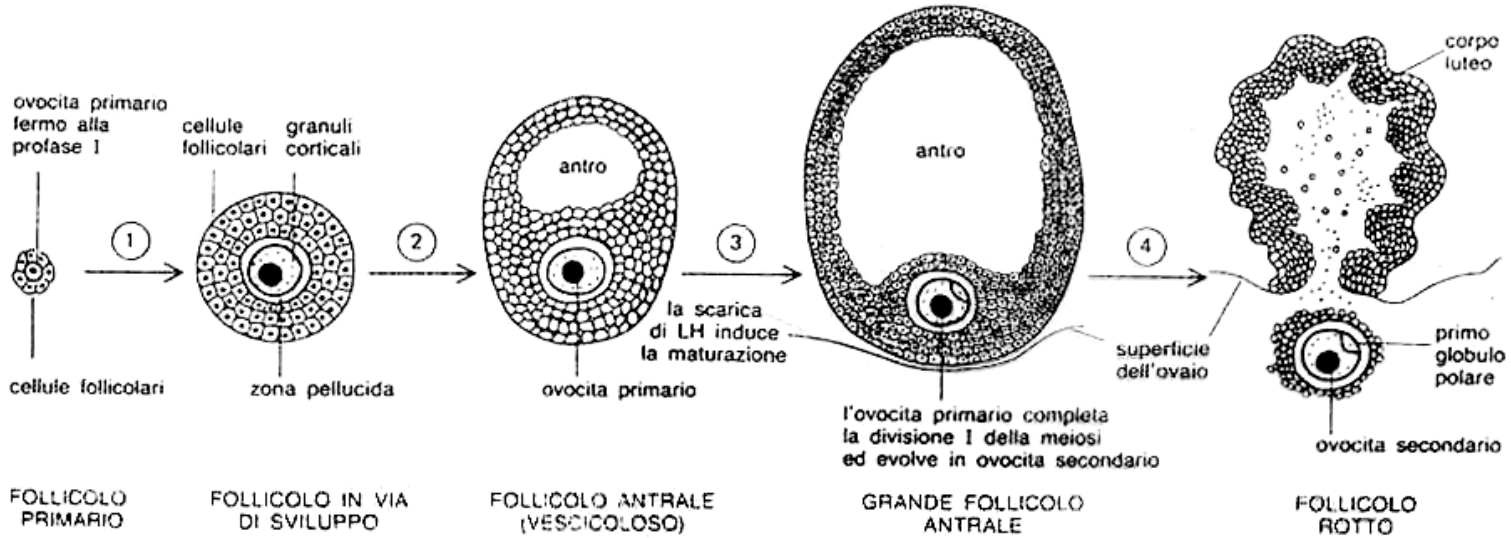

Gli stadi di sviluppo di un ovocita umano. (1) Fin da prima della nascita, una piccola parte dei follicoli primari incomincia a crescere in successione: tali follicoli si dicono ora «in via di sviluppo». (2) Alcuni follicoli in via di sviluppo accumulano liquido, diventando follicoli antrali (vescicolari). (3) A partire dalla pubertà, una volta al mese, una scarica di ormone luteinizzante (LH) attiva pressappoco 20 follicoli vescicolari accelerandone la crescita; soltanto uno di questi, tuttavia, completa la maturazione e va incontro all'ovulazione: l'ovocita primario di tale follicolo completa la meiosi I dando luogo a un globulo polare e un ovocita secondario

Con la rottura del follicolo alla superficie dell'ovaio l'ovocita secondario, fermo alla metafase della meiosi II, viene messo in libertà insieme con il globulo polare e con alcune delle cellule follicolari circostanti (cellule della corona radiata). Solo nel caso in cui venga fecondato l'ovocita secondario completerà la divisione meiotica II, diventando un ovulo maturo. Dopo l'ovulazione il follicolo vuoto si trasforma in una struttura endocrina, il corpo luteo, che secerne progesterone onde preparare l'utero ad accogliere l'ovocita fecondato. Se la fecondazione non si verifica, il corpo luteo regredisce e l'utero si spoglia del suo rivestimento durante la mestruazione.

Follicolo secondario

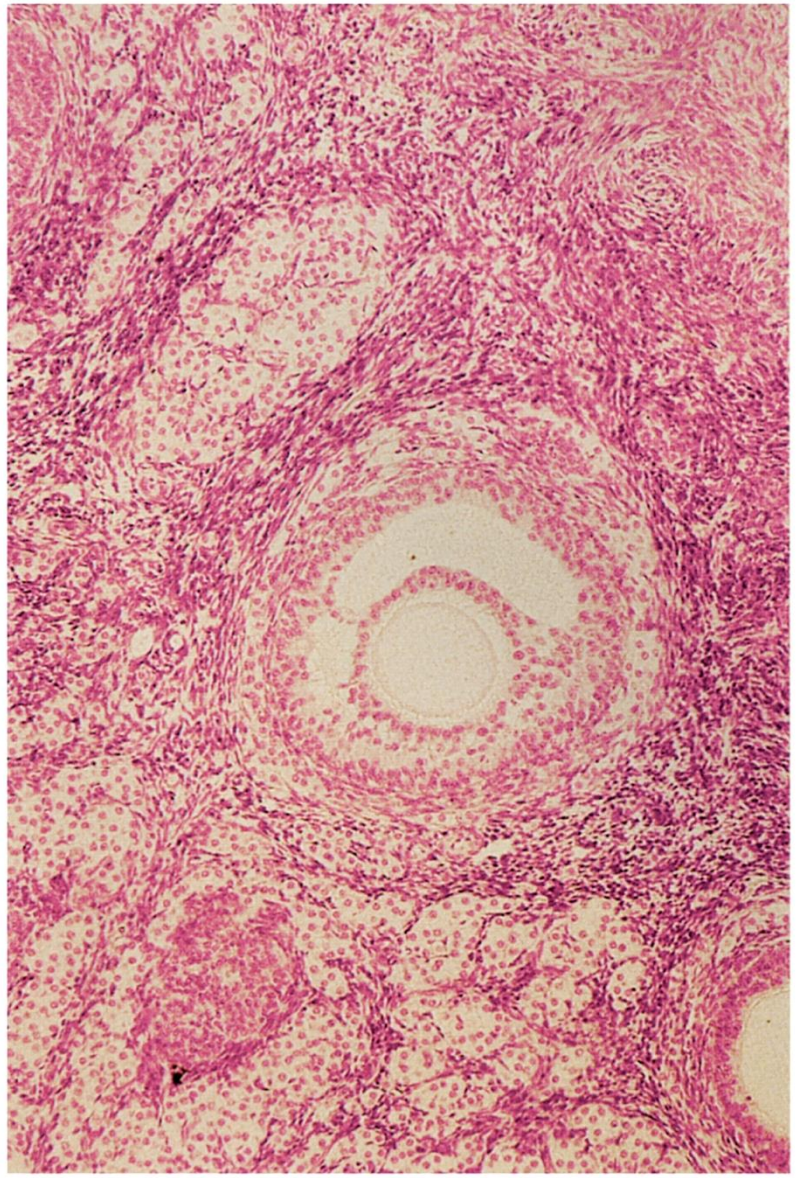

Follicologenesi

Durante la follicologenesi osserviamo crescita follicolo
ma anche dell'ovocita

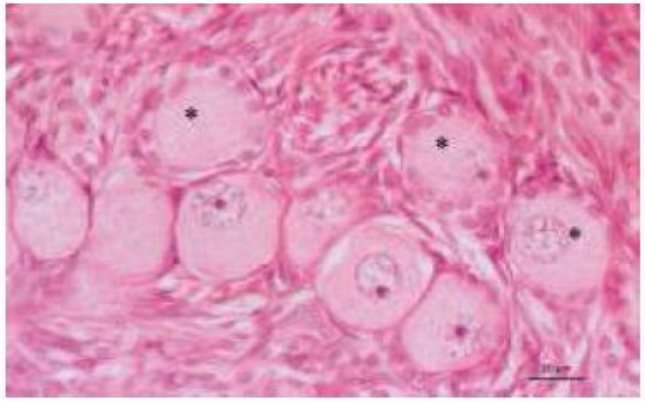

Follicoli primordiali
in corticale di ovaio

Attivazione dei follicoli

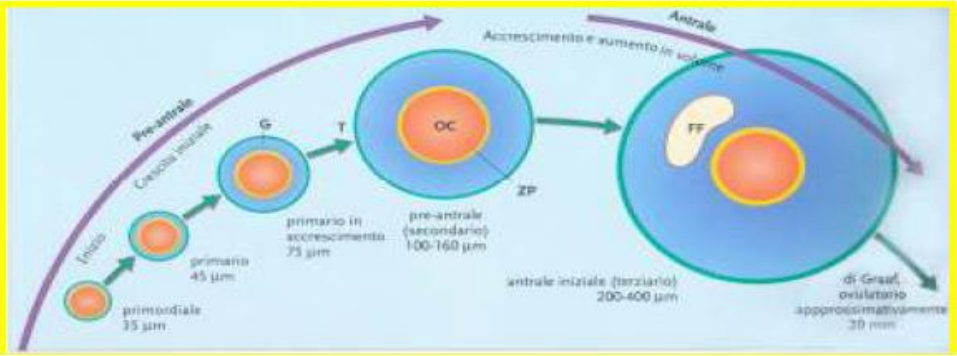

All'uovo che succede durante la follicologenesi?

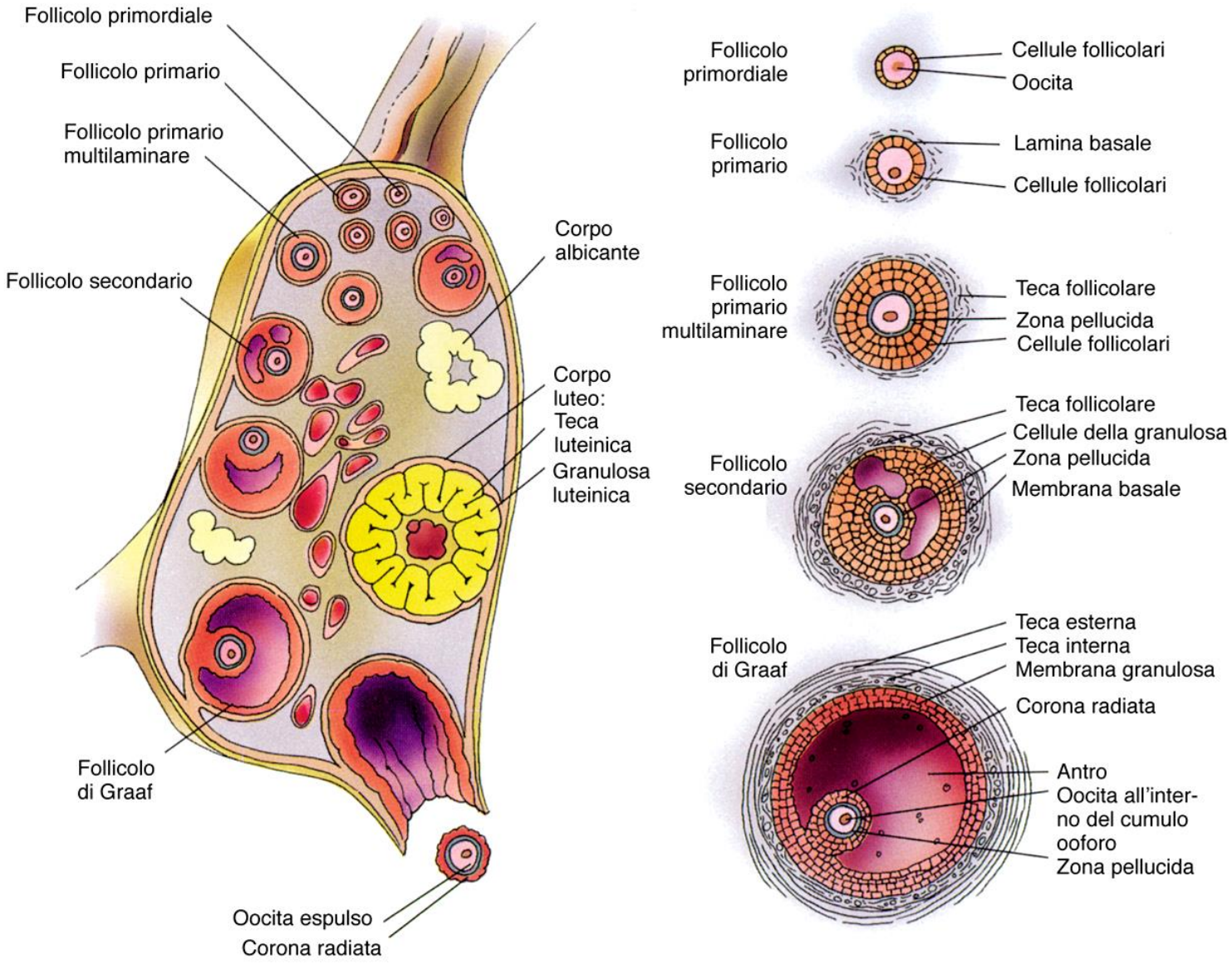

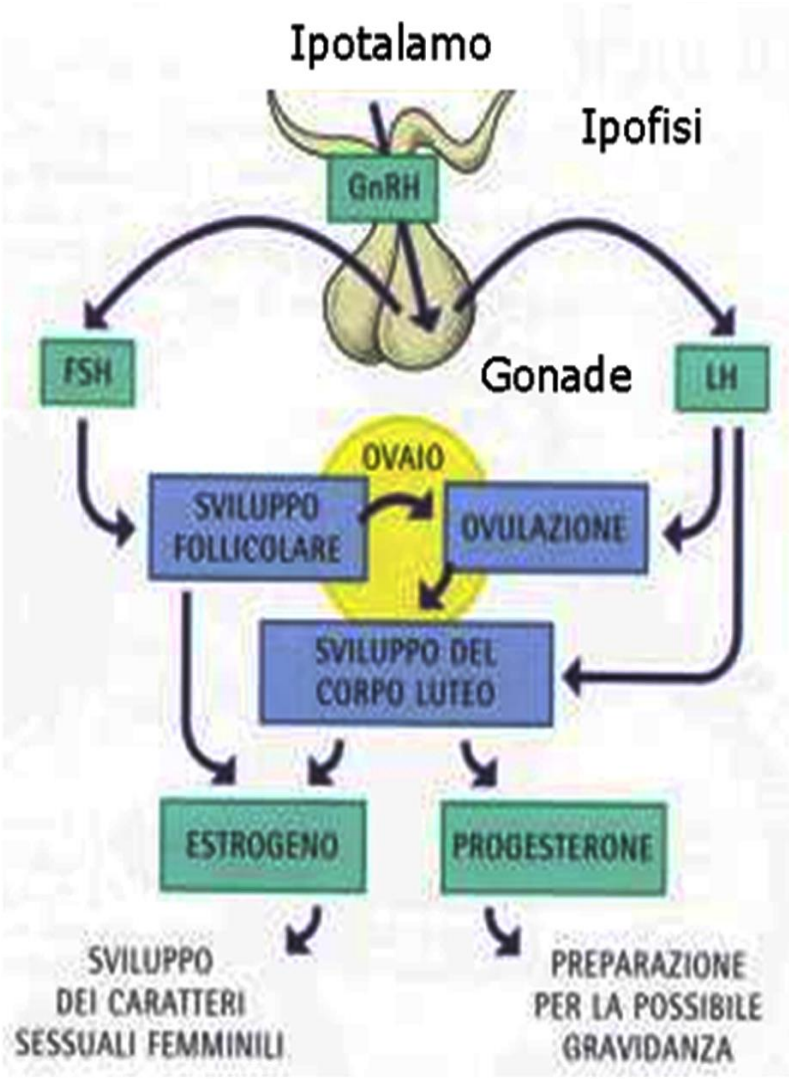
Ipotalamo
Ipofisi
GnRH
FSH
LH
Gonade
OVAIO
SVILUPPO FOLLICOLARE
OVULAZIONE
SVILUPPO DEL CORPO LUTEO
ESTROGENO
PROGESTERONE
SVILUPPO DEI CARATTERI SESSUALI FEMMINILI
PREPARAZIONE PER LA POSSIBILE GRAVIDANZA

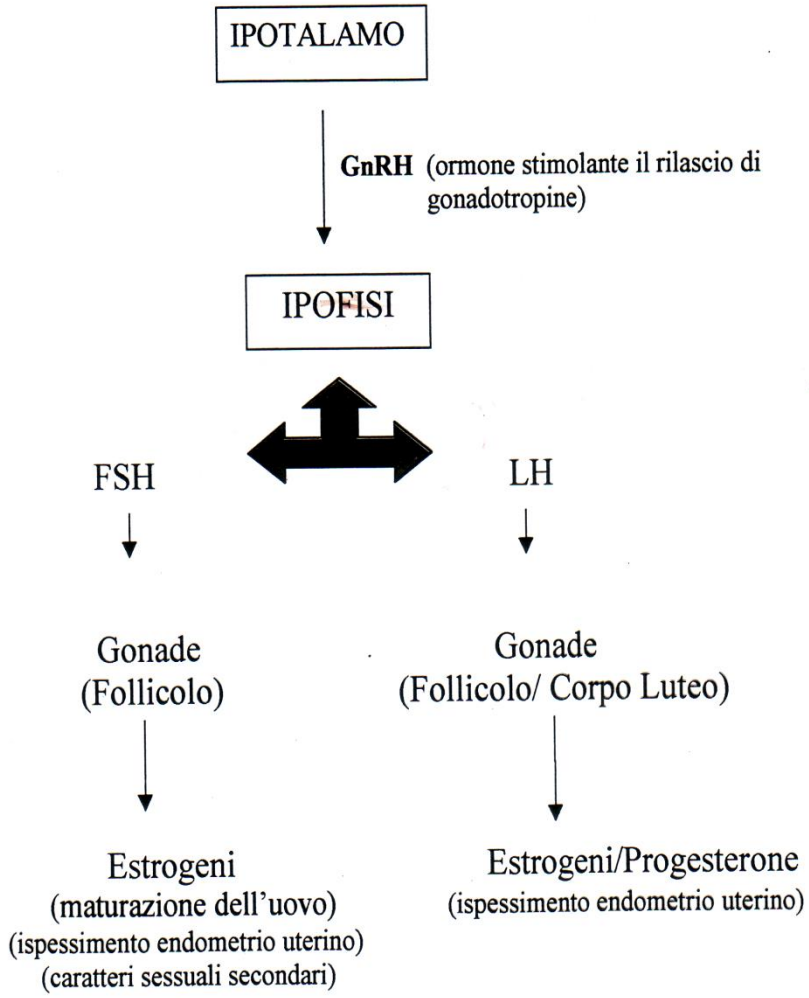
IPOTALAMO
GnRH (ormone stimolante il rilascio di gonadotropine)
IPOFISI
FSH
LH
Gonade (Follicolo)
Gonade (Follicolo/ Corpo Luteo)
Estrogeni (maturazione dell'uovo) (ispessimento endometrio uterino) (caratteri sessuali secondari)
Estrogeni/Progesterone (ispessimento endometrio uterino)

Maturazione follicolare

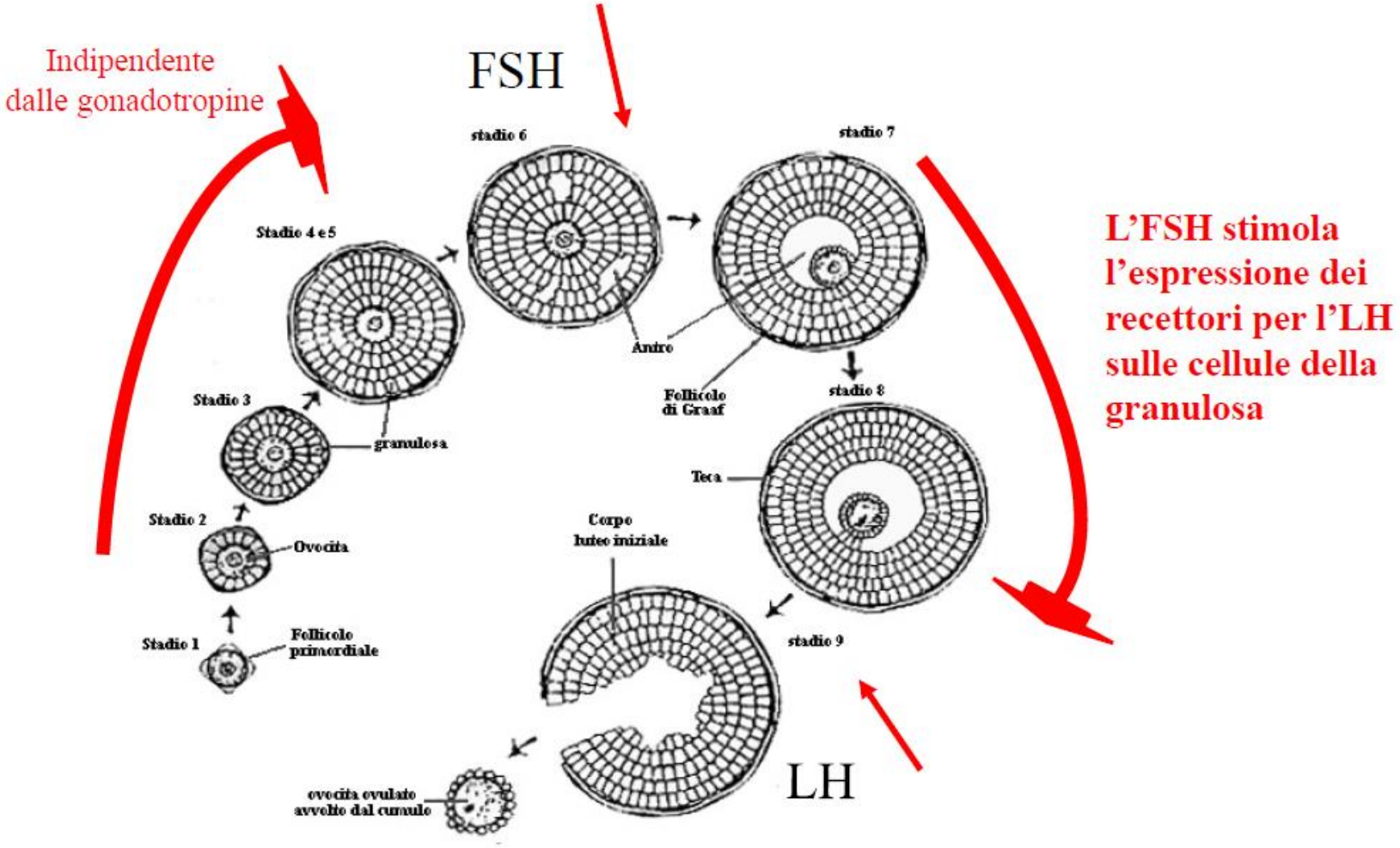

L'FSH stimola l'espressione dei recettori per l'LH sulle cellule della granulosa

L'LH determina la rottura del follicolo al momento dell'ovulazione

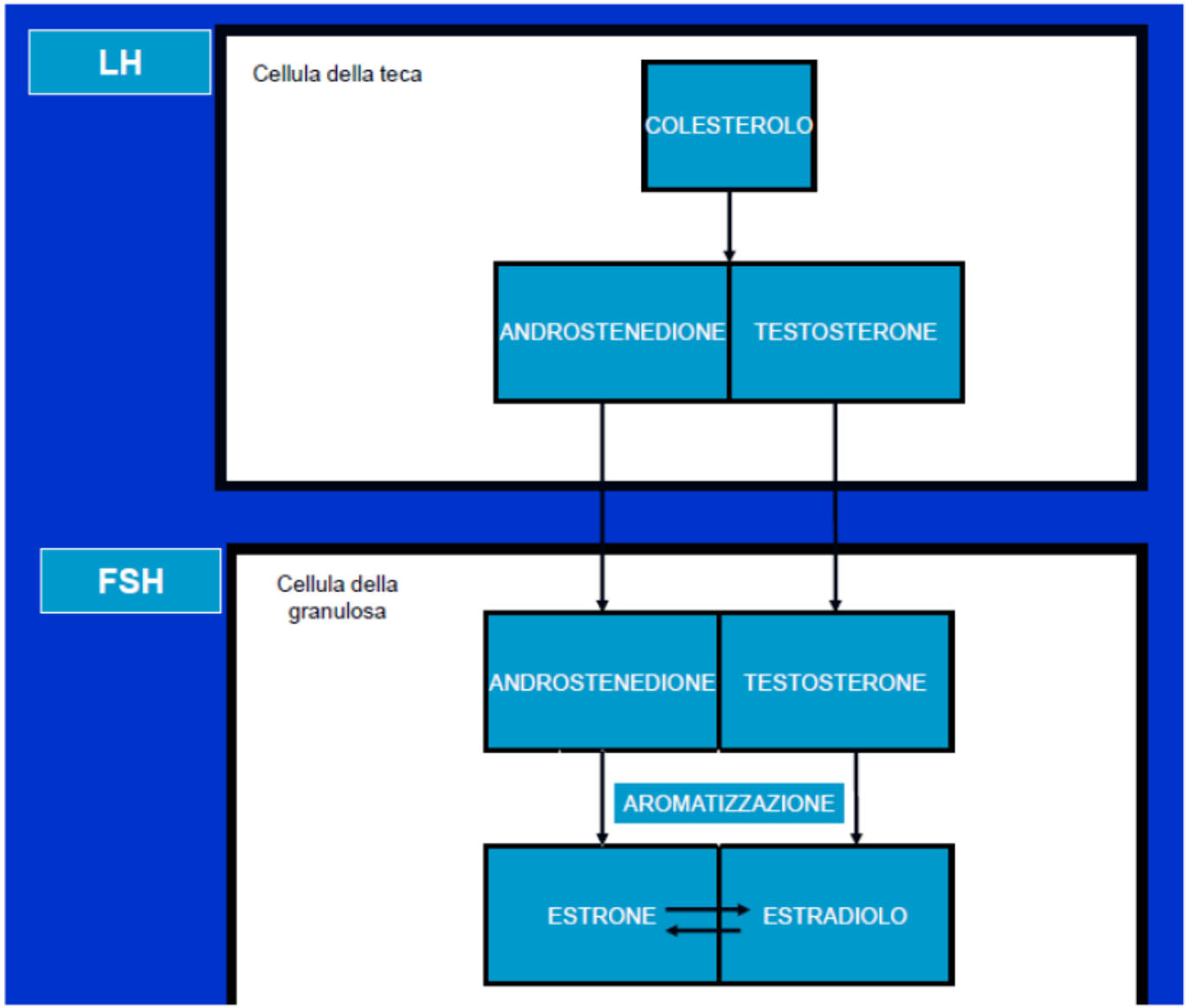
LH
Cellula della teca
COLESTEROLO
ANDROSTENEDIONE
TESTOSTERONE
FSH
Cellula della granulosa
ANDROSTENEDIONE
TESTOSTERONE
AROMATIZZAZIONE
ESTRONE
ESTRADIOLO

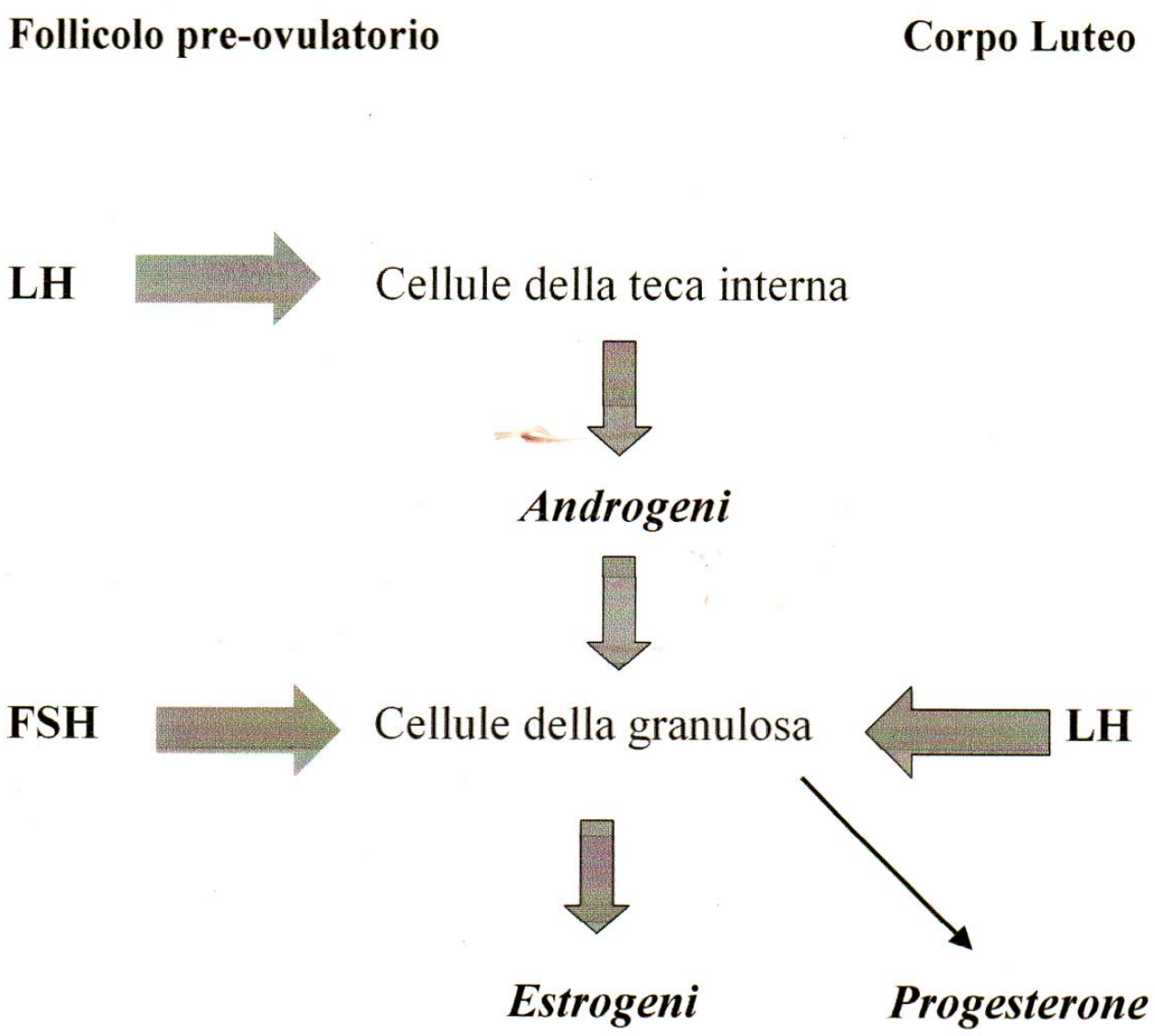
Follicolo pre-ovulatorio
Corpo Luteo
LH
Cellule della teca interna
Androgeni
FSH
Cellule della granulosa
LH
Estrogeni
Progesterone

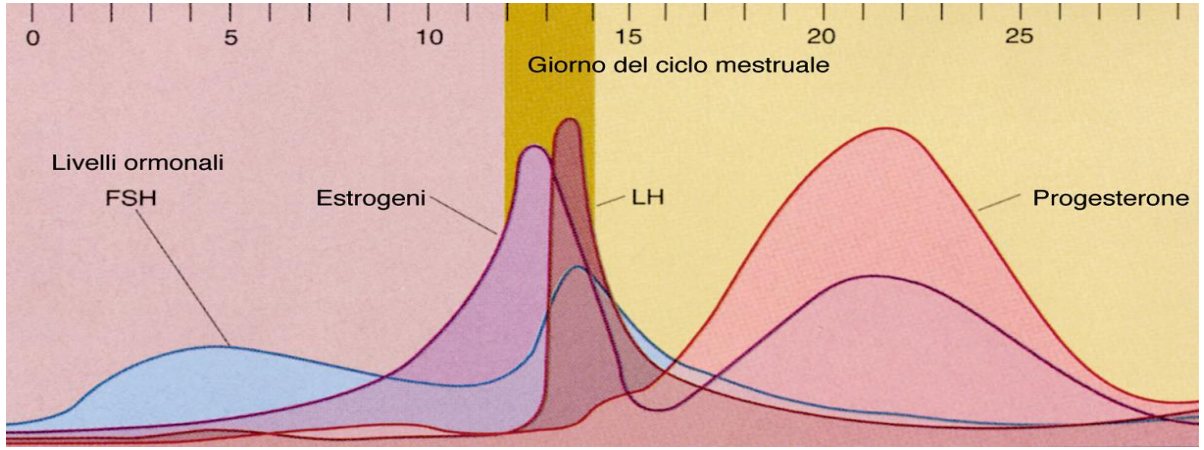

FSH:

- è responsabile della maturazione follicolare;

- promuove, mediante interazione col proprio recettore sito sulla superficie delle cellule della granulosa il processo di aromatizzazione (androgeni in estradiolo)

-stimola l'espressione dei recettori per l'LH sulle cellule della granulosa;

LH:

- **stimola le cellule della teca interna del follicolo a produrre androgeni;**

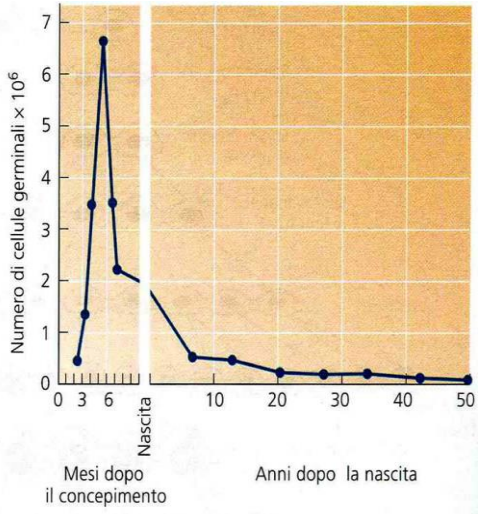

10-year-old

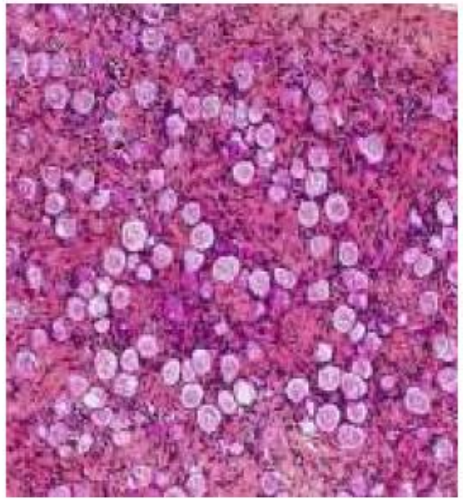

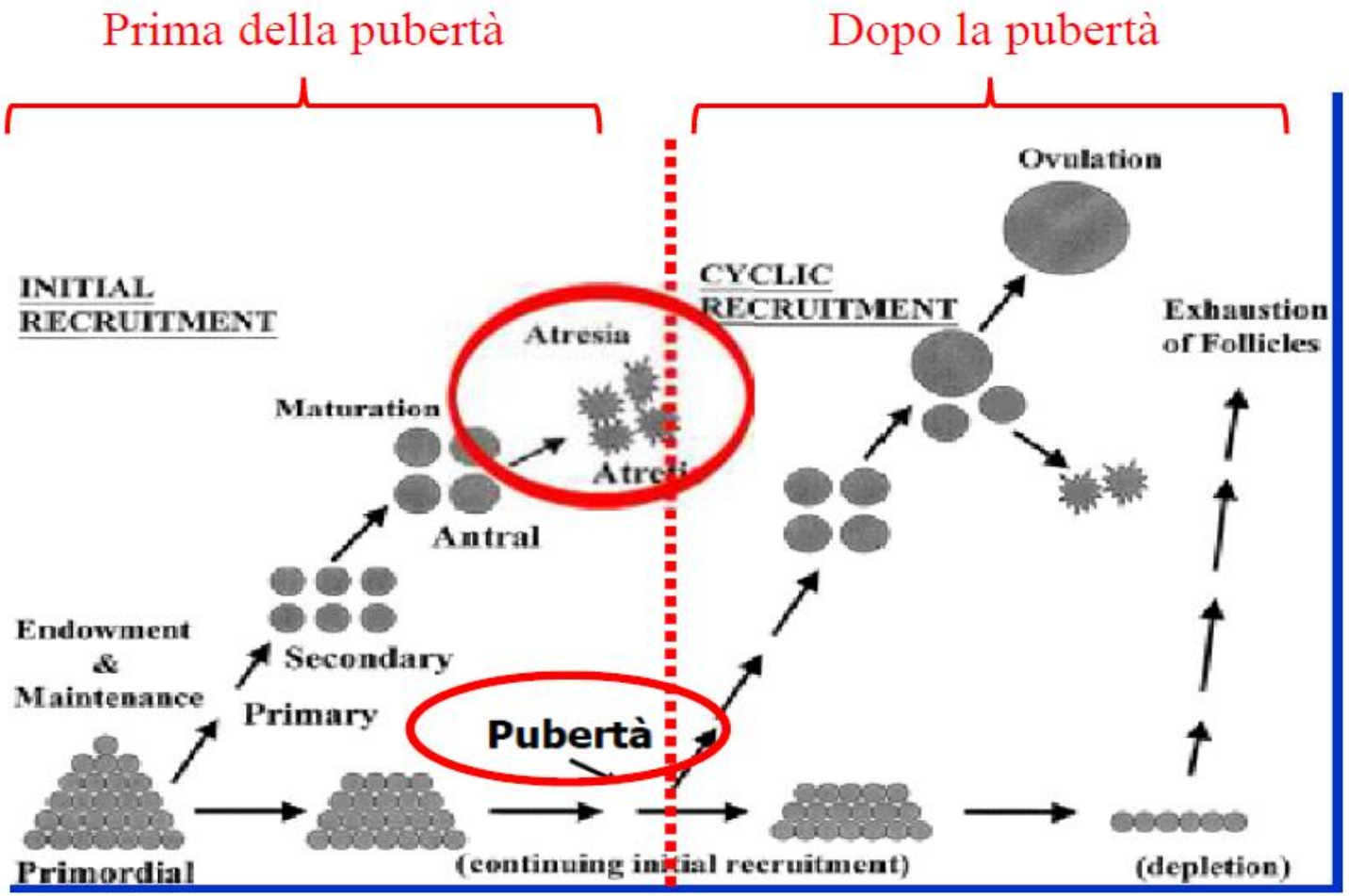

Mancanza di FSH

FSH

Stimolo dell'FSH

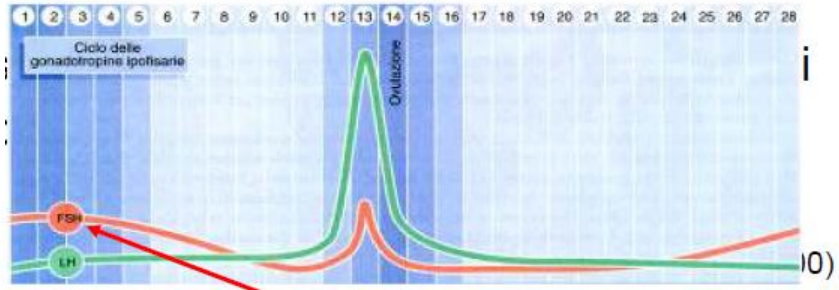

Reclutamento

Selezione

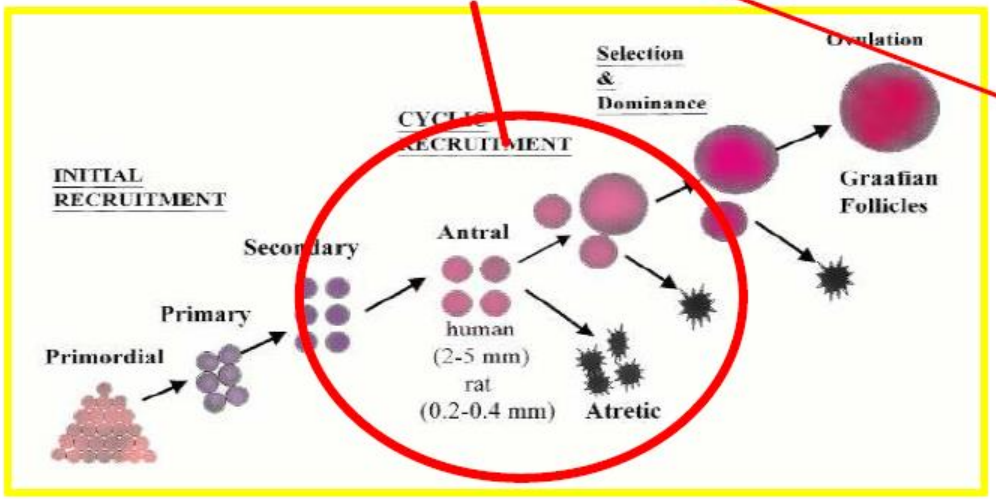

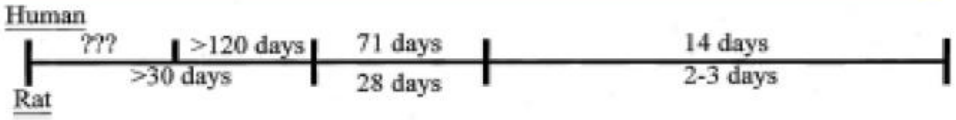

I follicoli diventano responsivi all'FSH solo i follicoli che hanno miglior risposta all'ormone riescono a andare incontro al successivo accrescimento

McGee endocr review 2000 cyclic recruitment ovarian follicles

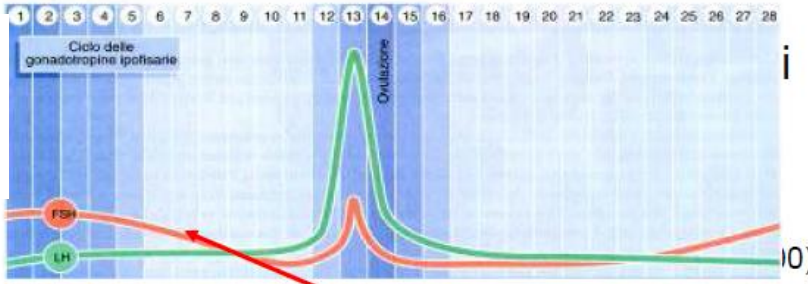

Reclutamento Selezione

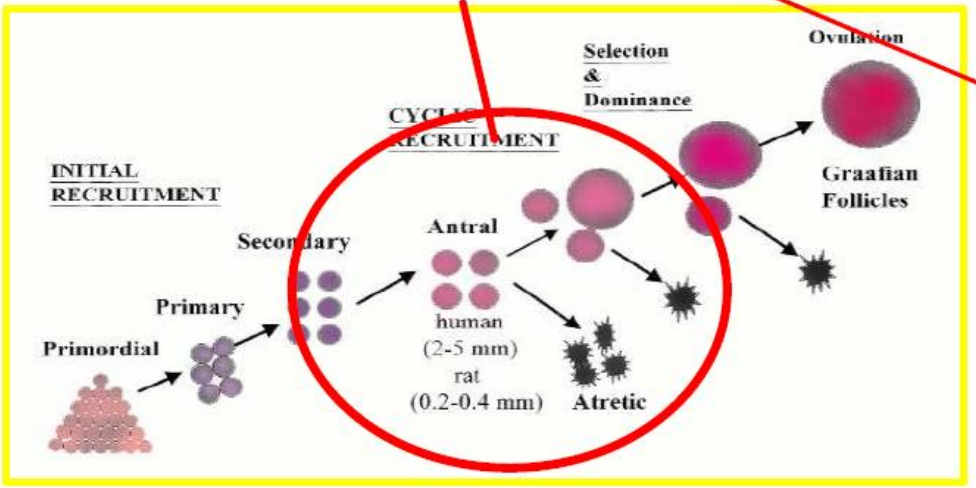

Il calo di FSH disponibile fa si che solo pochi follicoli riescano a andare incontro al successivo accrescimento

McGee endocr review 2000 cyclic recruitment ovarian follicles

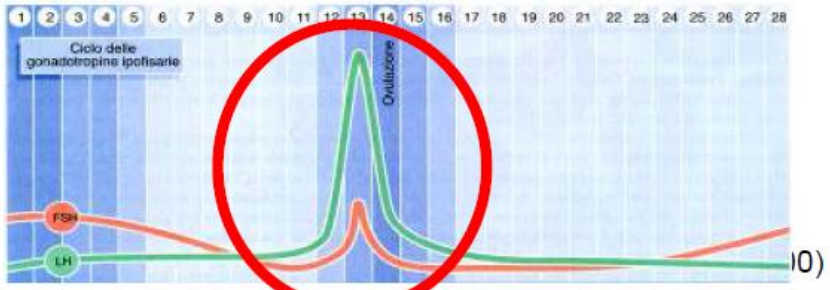

Reclutamento Selezione Dominanza

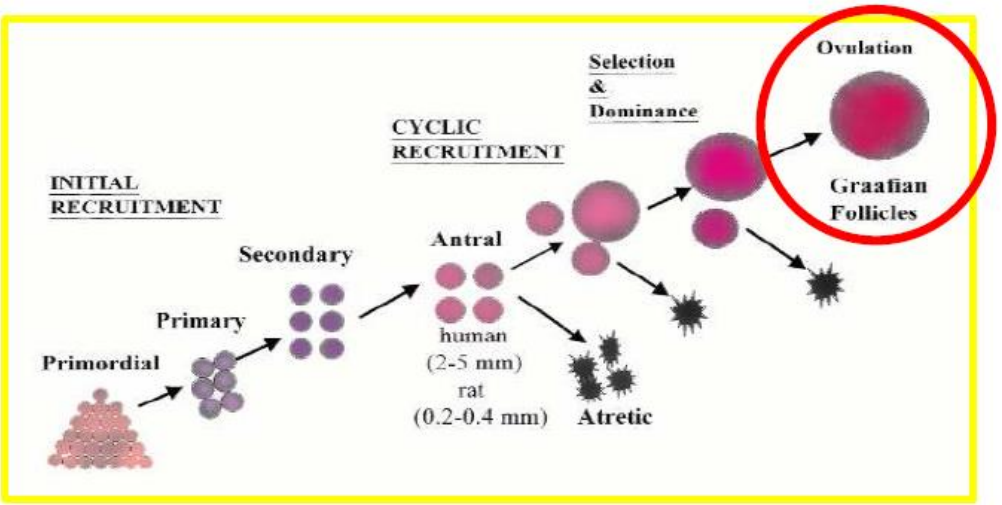

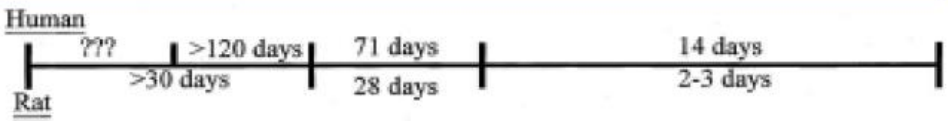

McGee endocr review 2000 cyclic recruitment ovarian follicles

Quali sono gli effetti della stimolazione ovarica sui follicoli ????

Ovulazione e Formazione corpo luteo

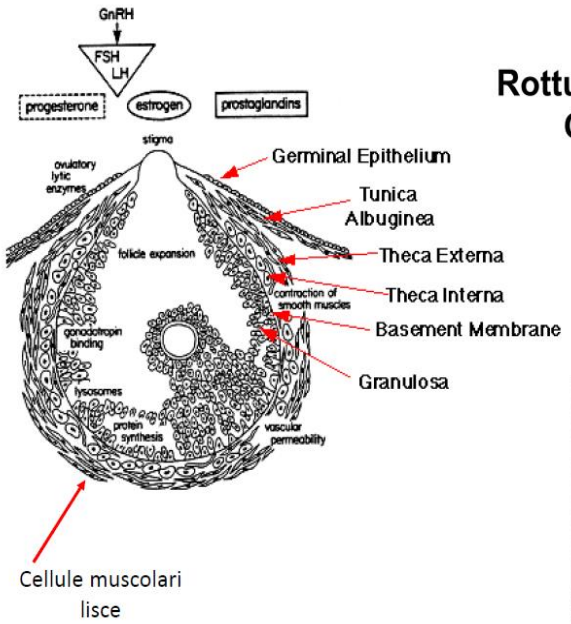

Rottura del follicolo
Ovulazione

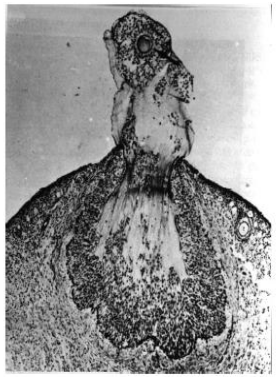

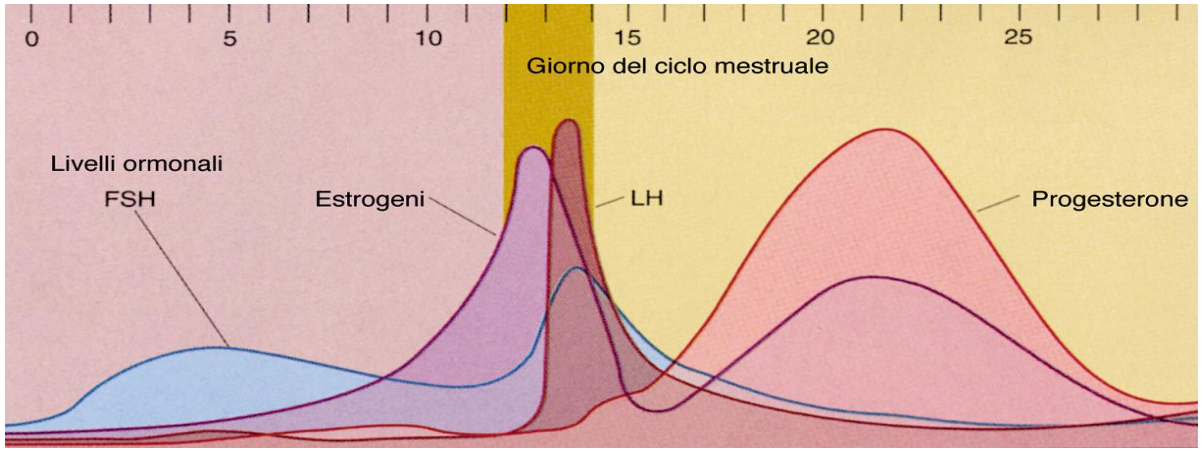

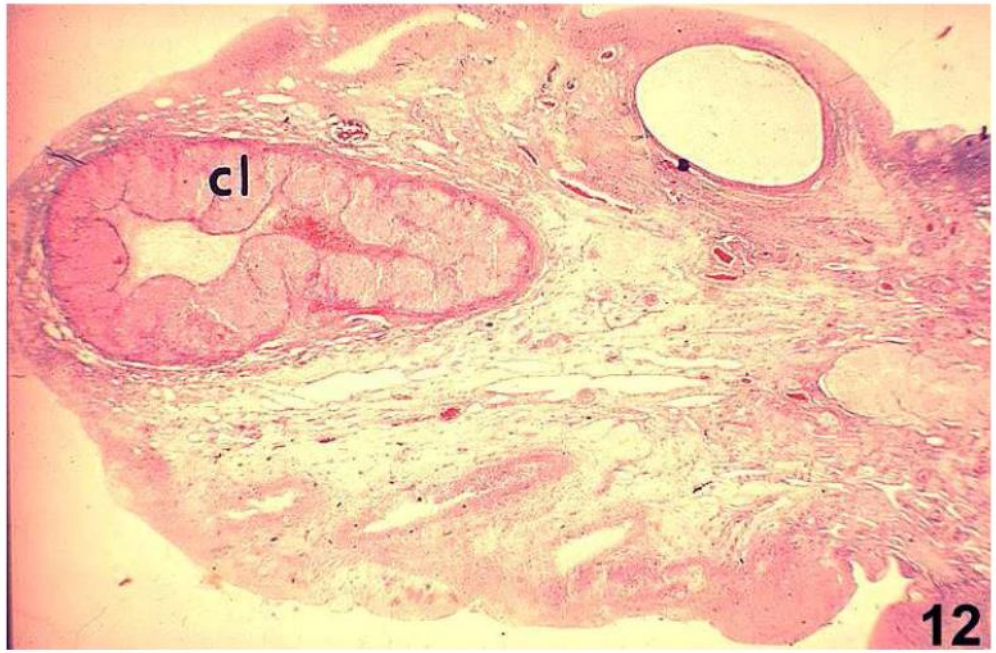

Ciclo Ormonale

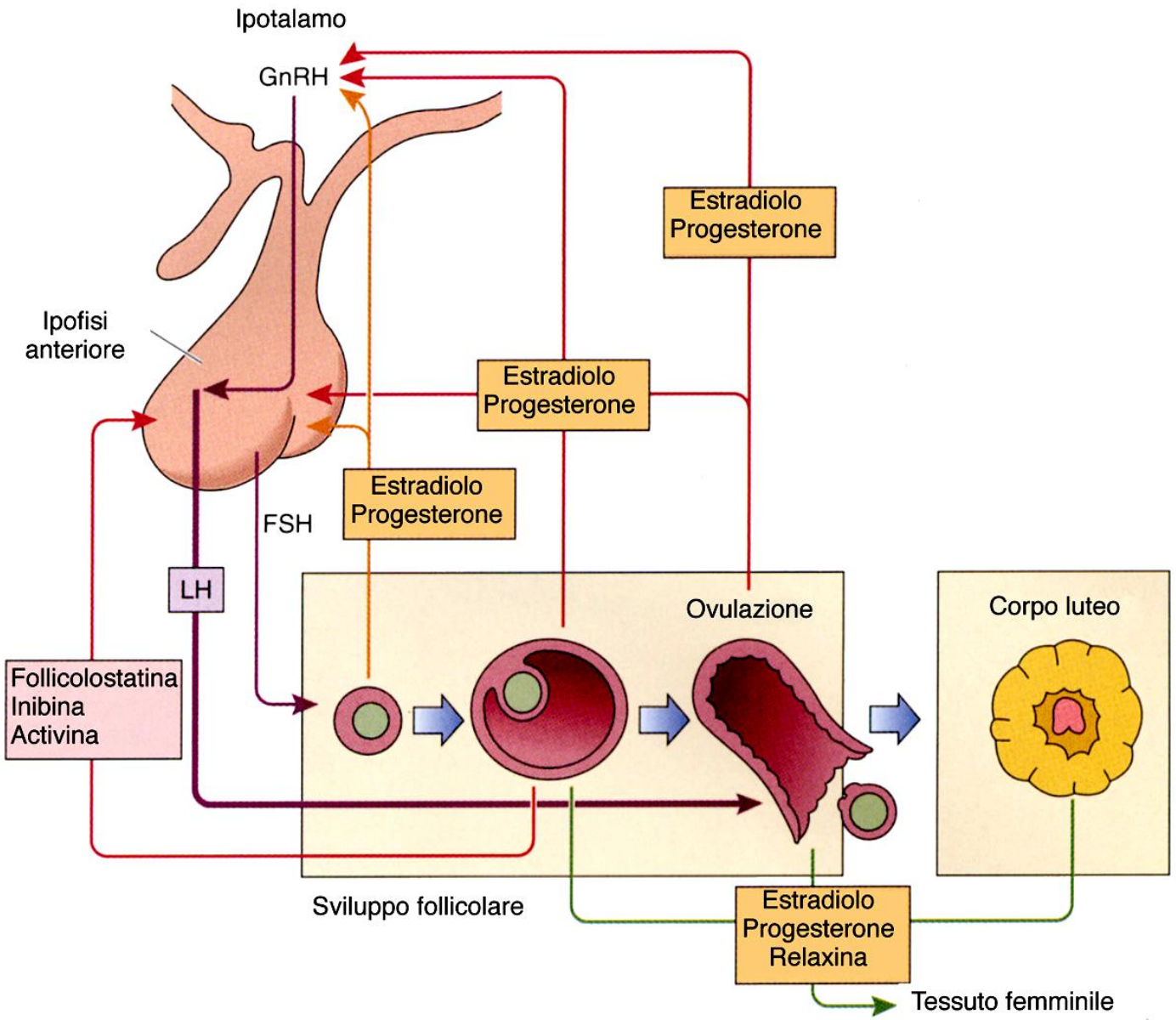

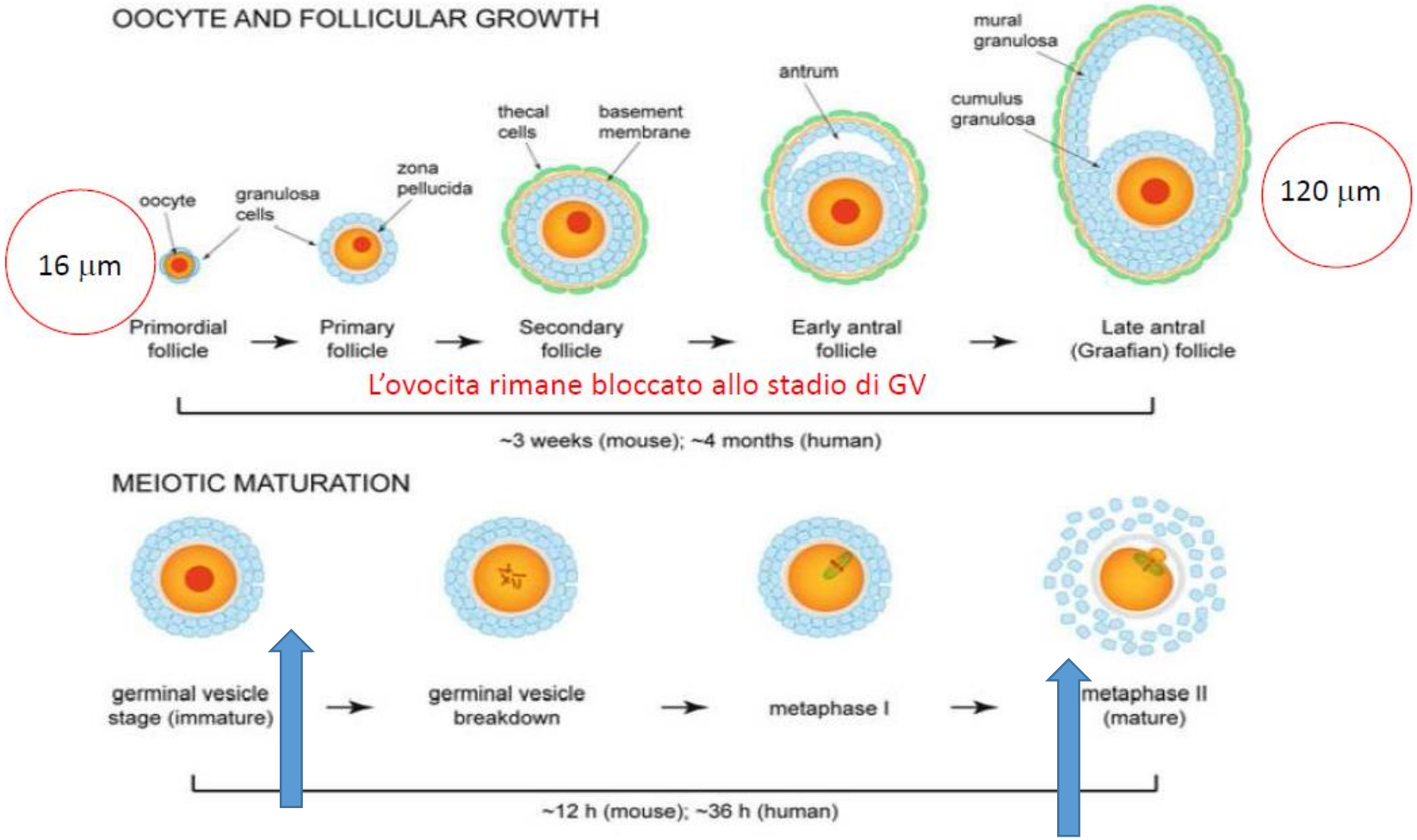

Primo blocco meiotico in profase I

Secondo blocco meiotico in metafase II

CICLO OVARICO

CICLO UTERINO

ORMONI

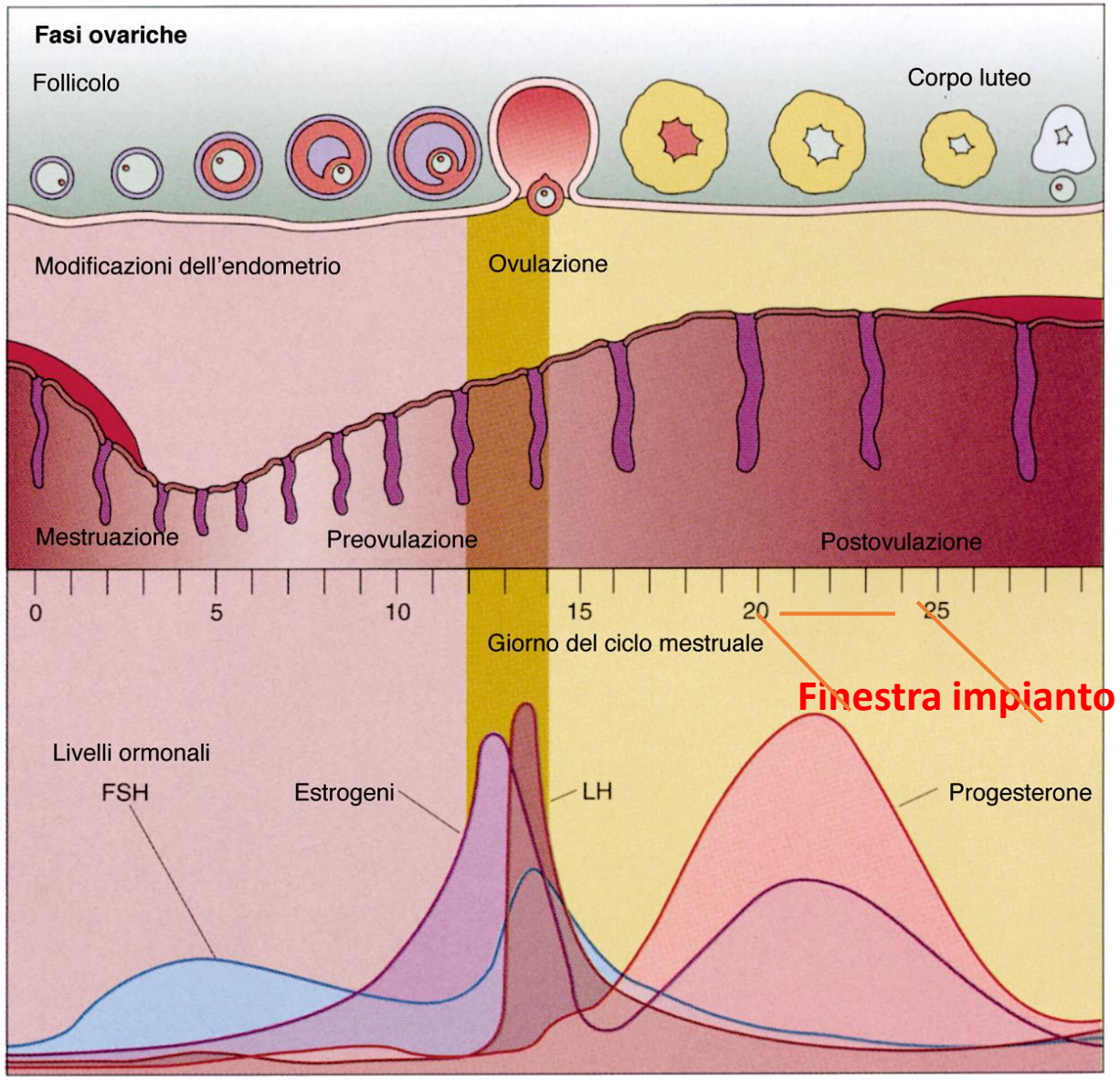

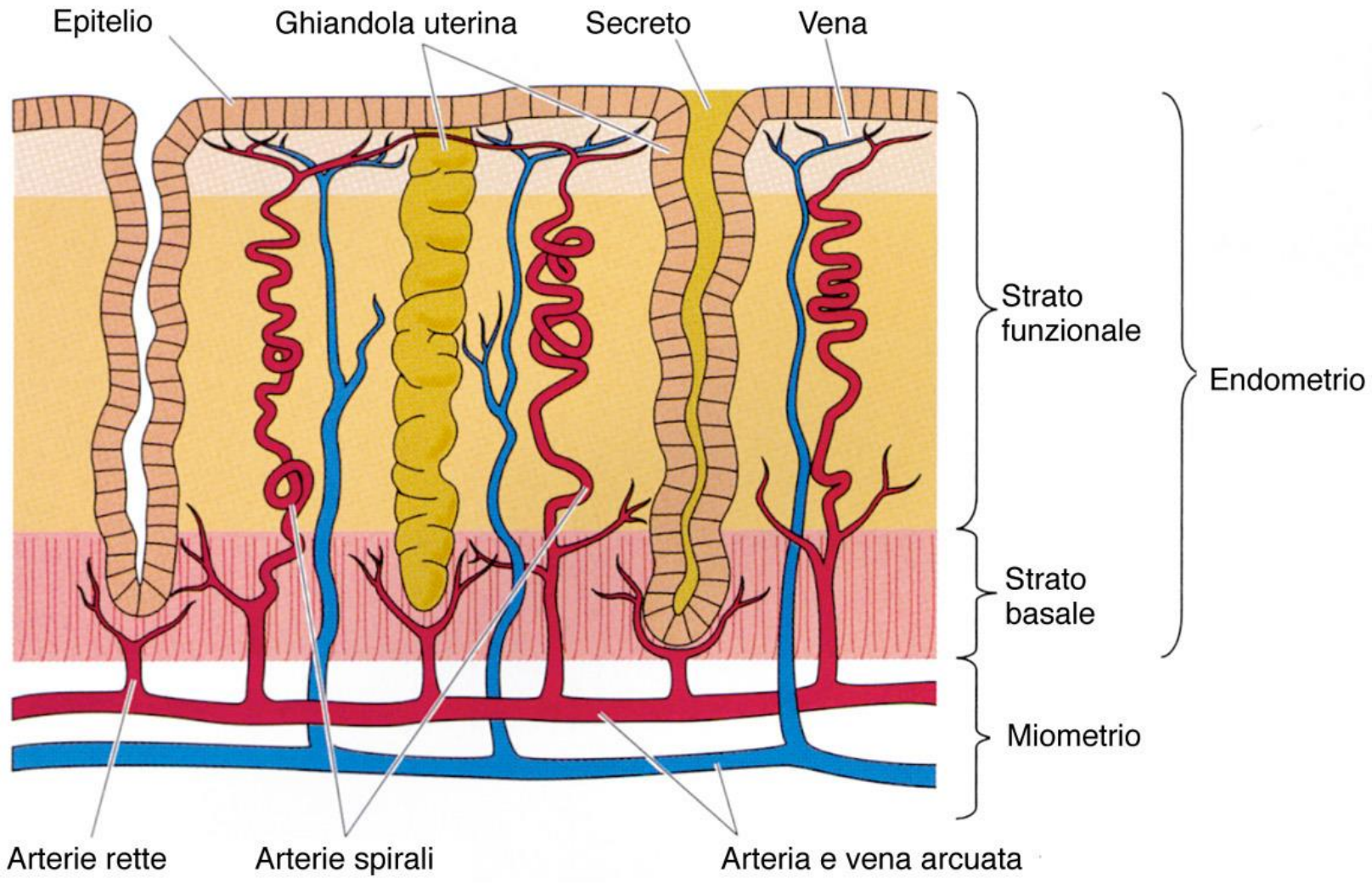
Epitelio
Ghiandola uterina
Secreto
Vena
Strato funzionale
Endometrio
Strato basale
Miometrio
Arterie rette
Arterie spirali
Arteria e vena arcuata

Ovocita e cumulo ooforo (e corona radiata)



Figura 23

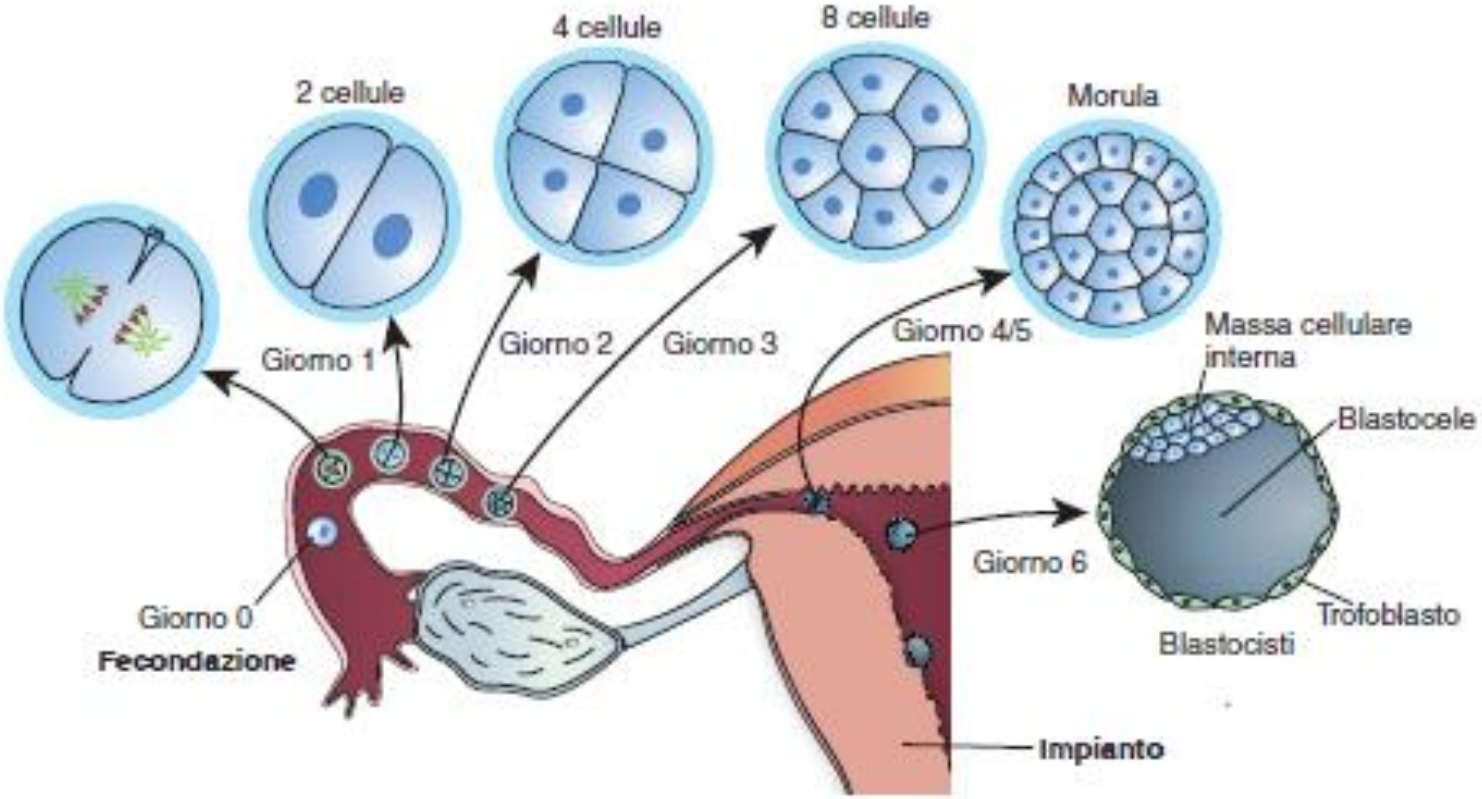

FIGURA 9-1 ■ Discesa dell'embrione dall'ampolla tubarica verso l'utero.

- Cross-talk madre-embrione

- Embrione (hCG) → **Corpo luteo (progesterone)**

↓

Endometrio uterino si modifica (decidualizzazione)

FINESTRA DI IMPIANTO

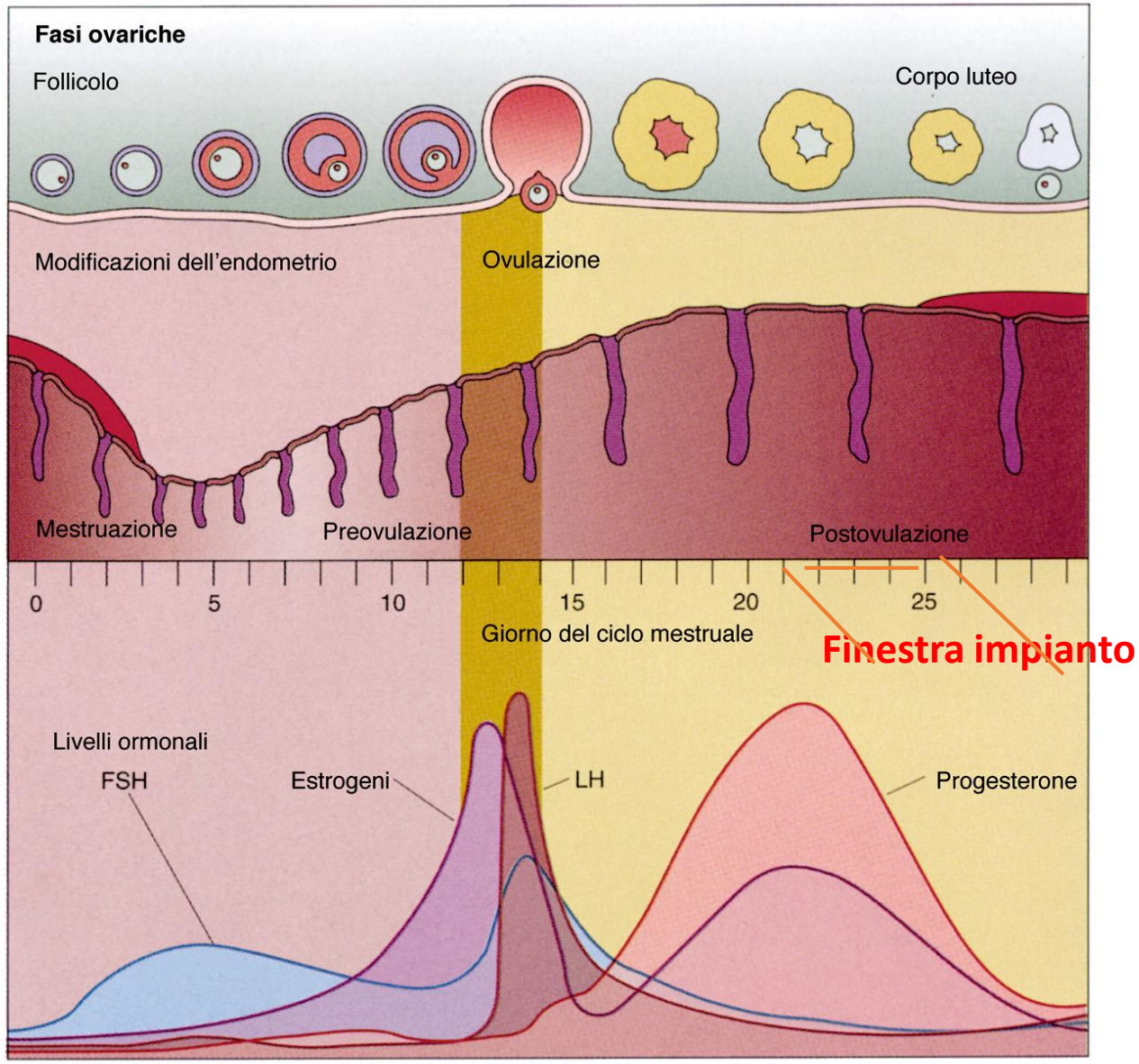

La popolazione di ovociti è fissata alla nascita?

Dogma

Table 1 Summary of initial findings regarding the finite nature of the germ cell pool.

Authors	Year	Main findings
Waldeyer	1870	A collation of studies on many species indicating that oocyte production ceases shortly after birth.
Pearl and Schoppe	1921	Counted visible oocytes from the ovaries of fowl of reproductive age. Concluded that primary oocyte supply was not increased during adult life.
Zuckerman	1951	Review of previous evidence including rats and monkeys, concluding that neo-oogenesis in mammals did not occur beyond a few days postnatally.
Peters, Levy and Crone	1962	Studied DNA synthesis within mouse oocytes. Concluded that it became insignificant at embryonic day 18.

Esaurimento della riserva ovarica

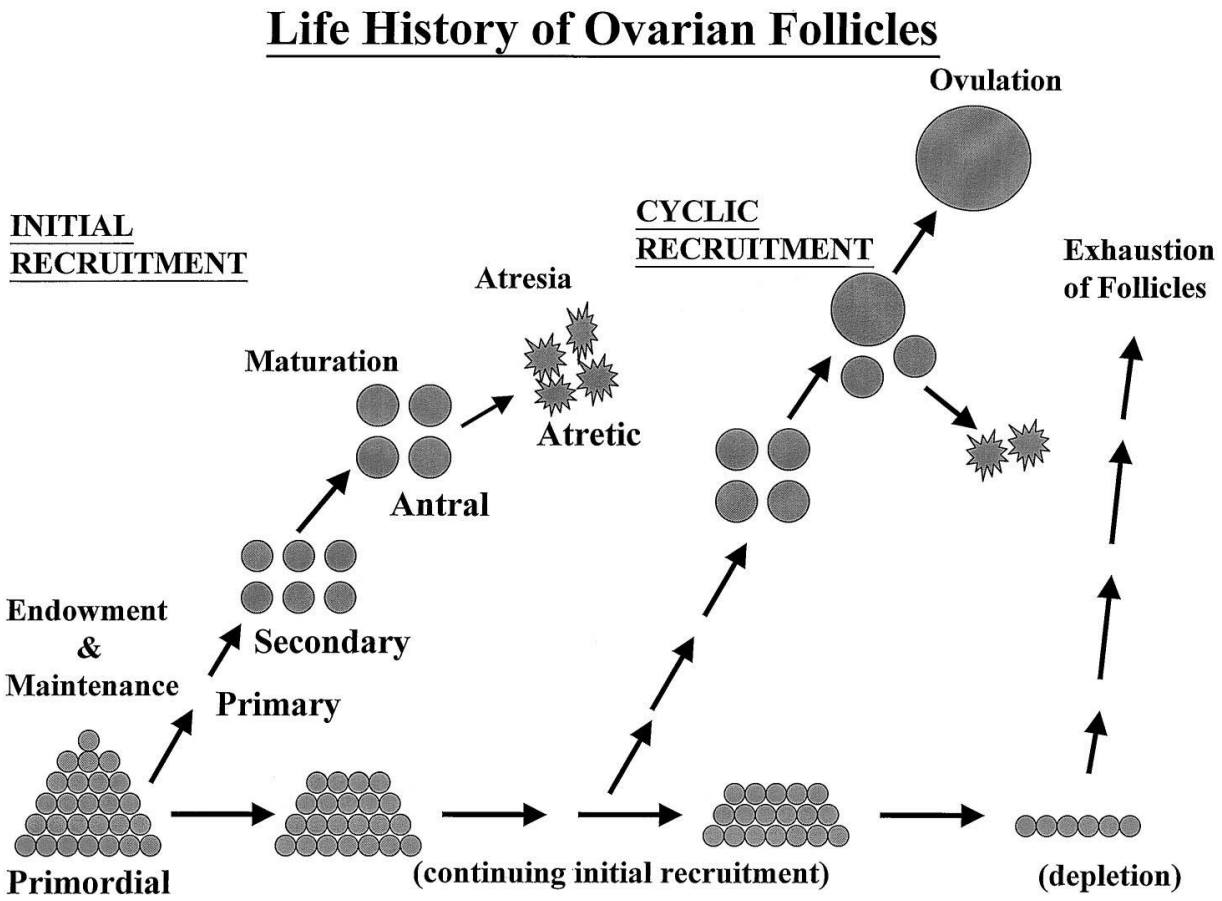

TABELLA 1

Riduzione delle cellule germinali femminili di mammifero durante la vita fetale.

Specie	Numero di oogoni	Numero di oociti alla nascita	Perdita cellulare (%)
Roditori	50.000-75.000	10.000-15.000	80
Ovini	900.000	82.000	91
Suini	1.200.000	500.000	58
Bovini	2.700.000	135.000	95
Homo	7.000.000	700.000	90

Esaurimento della riserva ovarica

- Età biologica della donna
- Menopausa precoce (POF)
- Problematiche tumorali (chemioterapia)

Se esistono staminali nell'ovaio come possiamo reclutare e indurle a fare nuovi ovociti?

Se non ci sono staminali nell'ovaio, ci sono cellule staminali che potrebbero essere utilizzare per fare ovociti ?

Cellule staminali germinali (GSC) nell'epitelio di superficie ovarica di topi giovani e adulti.

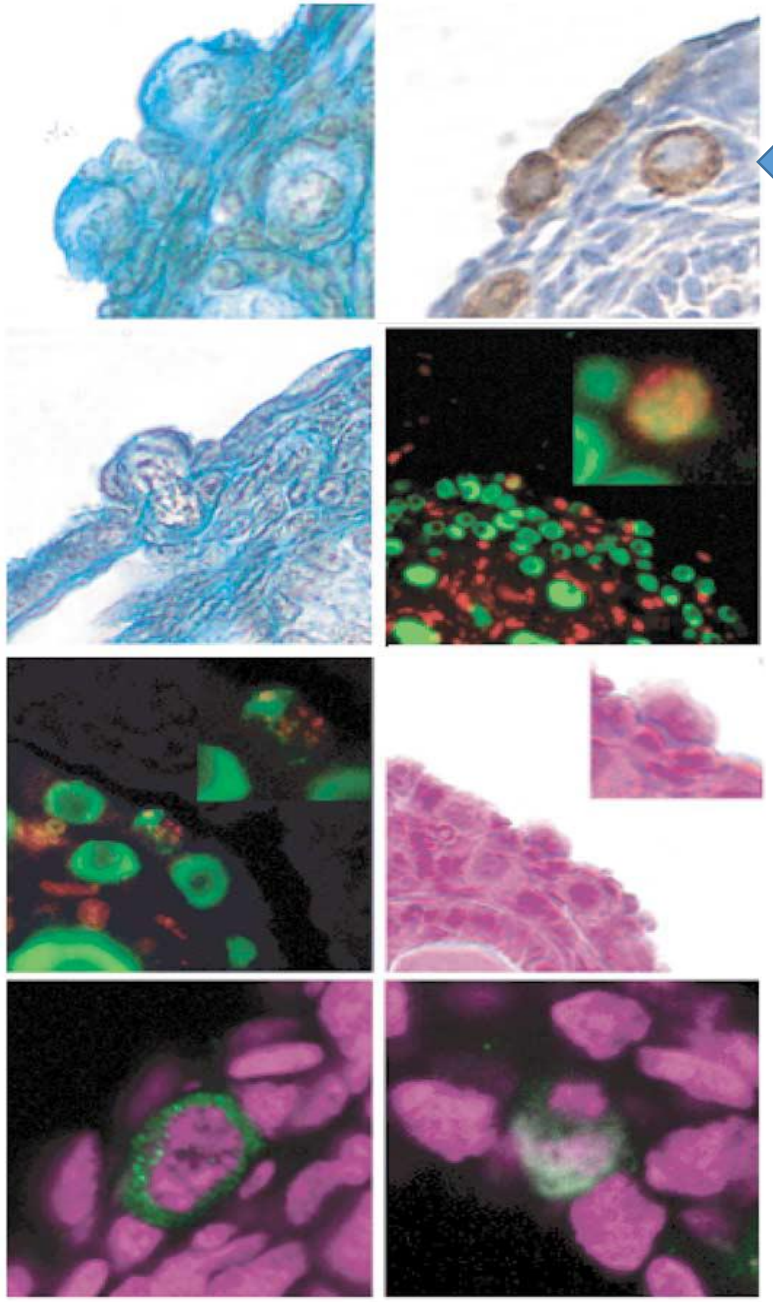

Espressione del marcatore VASA

Red= BrdU proliferazione cellulare
Green = VASA (GSC marker)

Ci sono nell'ovaio cellule staminali germinali
Queste cellule sono in grado di generare spontaneamente ovociti????

Violetto= ioduro di propidio (nuclei)
Verde= VASA

Pro-metafase

metafase

Johnson et al, 2004

Follicologenesi e cellule staminali dell'ovaio

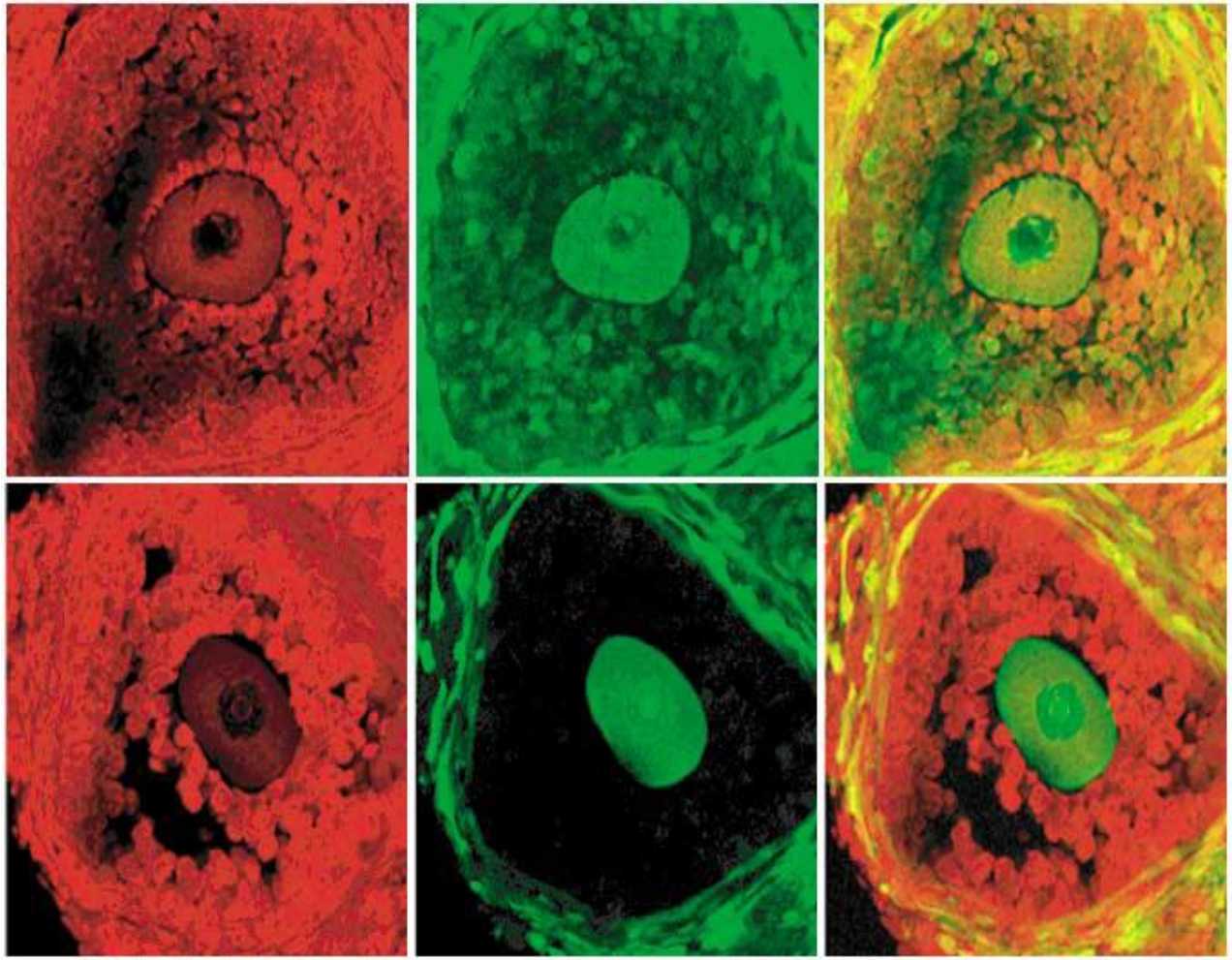

Trapianto di tessuto corticale ovarico di topo WT in ovaio di topo GFP

Ovaio ospite…. topo transgenico-GFP

Trapianto tessuto ovarico WT in topo GFP ospite

Si formano follicoli secondari con tessuto trapiantato GFP negativo.
Questo suggerisce che cellule germinali staminali hanno formato follicoli dopo il trapianto del tessuto

Johnson et al, 2004

White et al, 2012

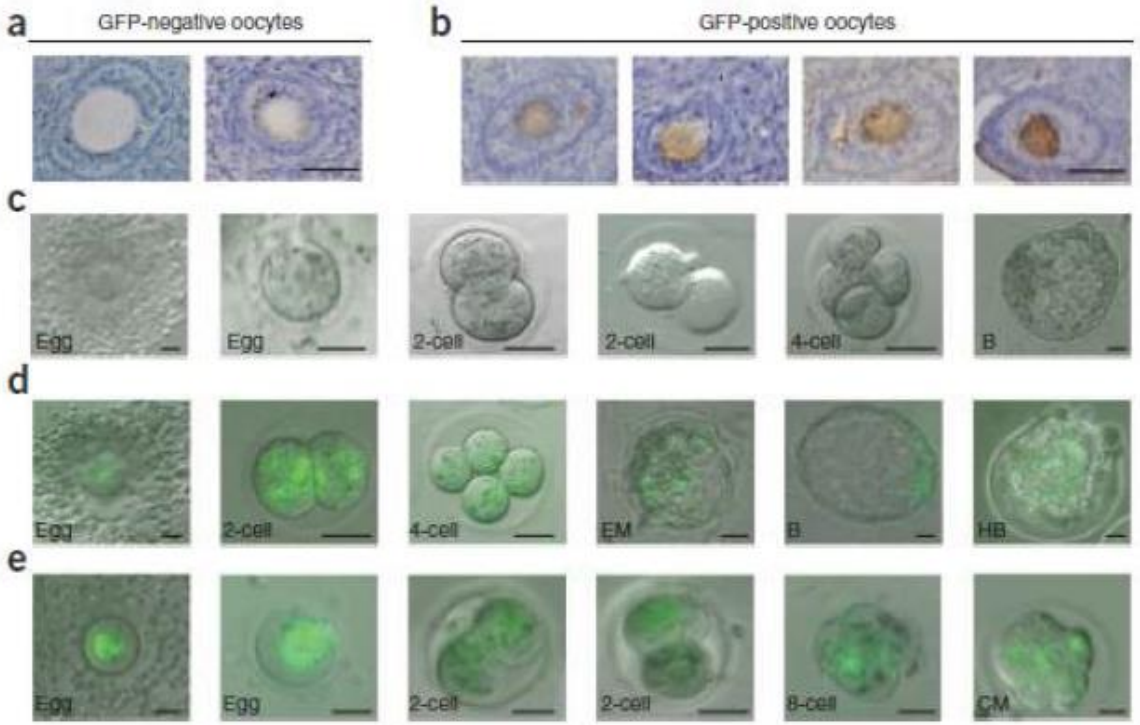

Trapianto di cellule staminali GFP + in ovaio di topo.
Dopo aver indotto ovulazione gli ovociti vengono prelevati dall'ovidutto e fecondate in vitro
E' possibile osservare che gli ovociti GFP positivi derivate dal trapianto sono fecondabili e generano embrioni

Cellule staminali dell'epitelio di superficie ovarica (OSE) posso essere ottenute dall'ovaio di donne in menopausa o con POF

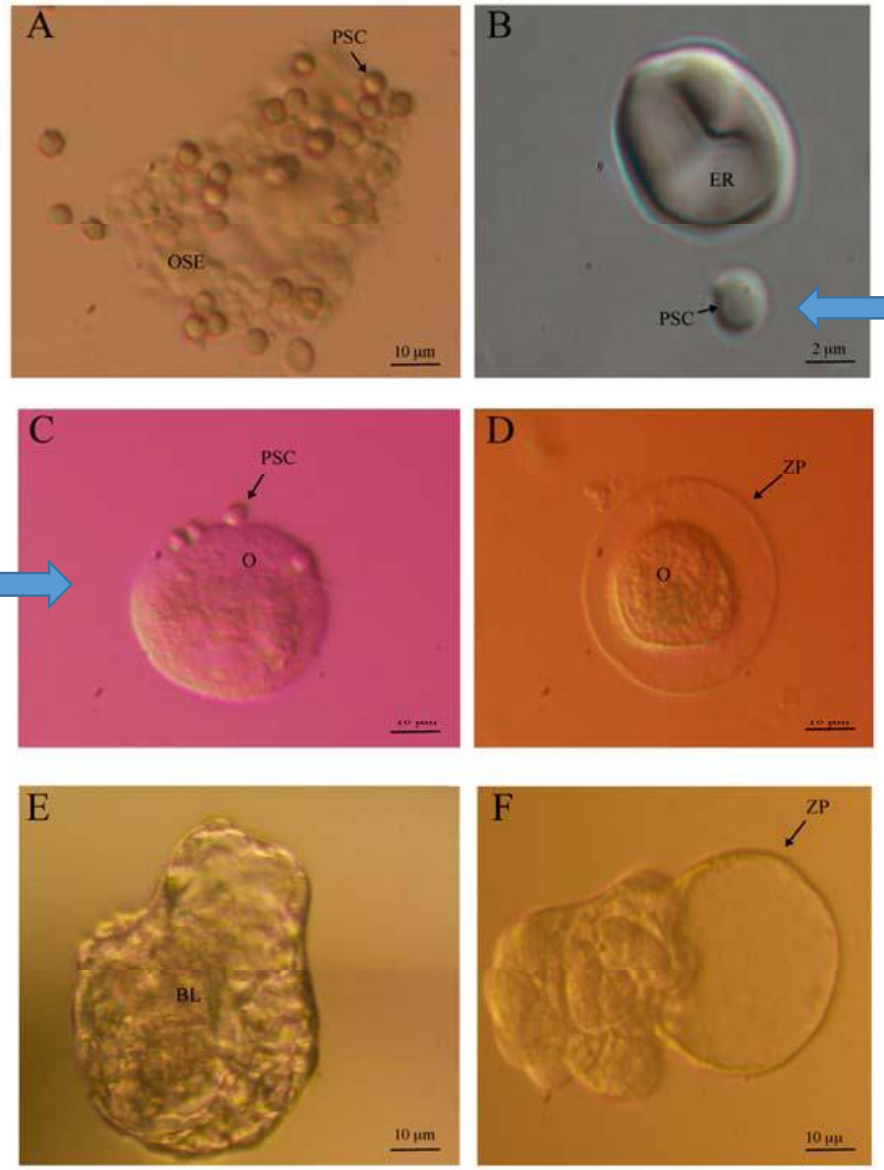

Cellule isolate mediante espressione di marcatori ha indicato la loro natura di PSC; cellule staminali pluripotenti

Mediante stimolazione ormonale o con fluidi follicolari queste cellule assumono l'aspetto di ovociti

Evoluzione spontanea in blastocisti

Si ipotizza quindi che l'ovaio possa contenere cellule staminali simili alle cellule staminali embrionali

(Da Virant-Klun e Skutella, 2010)

Questi risultati suggeriscono che cellule staminali germinali pluripotenti sono presenti nell’ovaio di mammiferi adulti

Queste cellule possono naturalmente generare ovociti?

?

Si può pensare di utilizzare queste cellule autologhe per fare ovociti in situazioni di donne infertili?

?